

Jean-François Korobelnik

Techniques d'exploration de la rétine

Décollement de la rétine

Hérédo dégénérescences rétiniennes

Pathologie vasculaire du fond d'œil

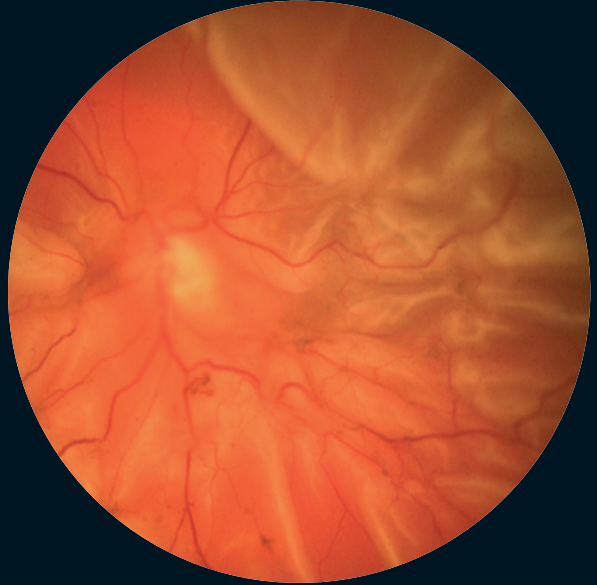
Rétinopathie diabétique

Inflammation

Œil et maladies systémiques

Anomalies et affections non glaucomateuses du nerf optique

Dégénérescence maculaire liée à l'âge (DMLA)

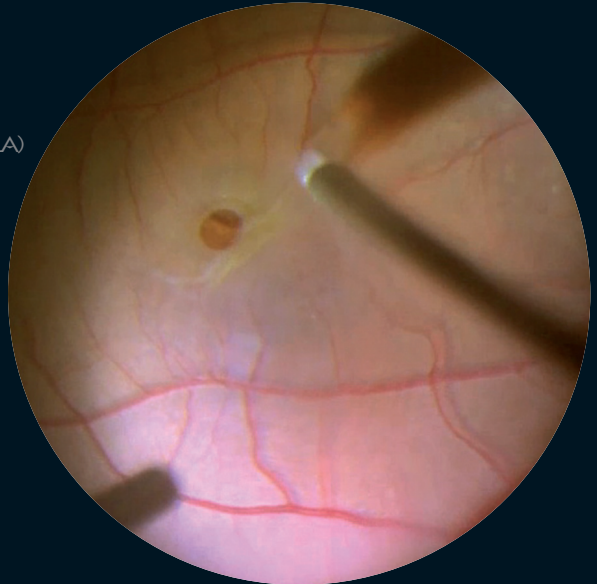


Chirurgie maculaire

Myopie et étiologies de la néovascularisation choroïdienne

Tumeurs choroïdiennes et rétiniennes

Divers



Ramin Tadayoni

Décollement de la rétine

Sous la direction de

Jean-François Korobelnik

Sommaire

Introduction , par J.-F. Korobelnik	1	Matériel d'indentation	17
Chapitre 1. Épidémiologie du décollement de rétine , par P. Girard	3	Réalisation de l'indentation	19
Incidence et prévalence générales	3	Indications de l'indentation segmentaire ou du cerclage	19
Facteurs de variation intrinsèques au patient	3	Complications peropératoires	19
Facteurs de variation extrinsèques	4	Ponction du liquide sous-rétinien	20
Chapitre 2. Traitement préventif du décollement de rétine , par P. Girard	6	Ponction de chambre antérieure	20
Indications	6	D.A.C.E.	21
Facteurs de risque	7	Injection intravitréenne associée (air, gaz) . .	22
Technique	7	Chapitre 5. Chirurgie endoculaire , par M. Weber	23
Complications du traitement préventif	7	Méthodes d'examen du fond d'œil en peropératoire	23
Place du traitement préventif	7	Vitrectomies : machines de vitrectomie et vitréotomes	26
Recueil des informations	10	Rétinopexie endoculaire	29
Chapitre 3. Examen pré-opératoire du décollement de rétine , par C. Creuzot-Garcher	10	Réapplication de la rétine par perfluorocarbones liquides (PFCL)	30
Examen du patient	11	Échanges fluide-gaz et fluide-silicone	31
Information du patient	16	Tamponnements internes par gaz ou silicone	33
Chapitre 4. Chirurgie épisclérale du décollement de rétine , par J.-F. Korobelnik	17	Techniques de dissection	35
Principes	17	Rétinotomies et rétinectomies	36
		Chapitre 6. Décollement de rétine du sujet phaqué : indications opératoires et stratégie , par F. Becquet . .	39
		Détermination de l'urgence de la prise en charge du DR	39
		Évaluation clinique préopératoire	40

Modifications peropératoires	42	Chapitre 10. Décollement de rétine du myope fort par trou maculaire et déchirures paravasculaires postérieures,	
Études cliniques : tentatives de standardisation du traitement	43	par J.-P. Berrod	62
Gestion de la persistance ou de la récurrence du DR non compliqué	43	Diagnostic clinique	62
Conclusion	44	Conduite à tenir	62
Chapitre 7. Décollement de rétine par déchirure géante,		Décollement par trou maculaire	63
par V. Pagot-Mathis	45	Décollement par déchirure paravasculaire postérieure	63
Définition	45	Traitement chirurgical	65
Techniques chirurgicales	45	Pronostic	67
Stratégie	47	Conclusion	67
Chapitre 8. Prolifération vitréorétinienne,		Chapitre 11. Complications per- et postopératoires de la chirurgie rétinienne par indentation,	
par C. Chiquet	49	par M.-N. Delyfer	68
Physiopathologie de la prolifération vitréorétinienne	49	Complications peropératoires de la chirurgie épisclérale	68
Aspects cliniques et classification de la PVR	51	Complications postopératoires de la chirurgie épisclérale	70
Épidémiologie et facteurs de risque de la PVR	52	Chapitre 12. Complications per- et postopératoires de la vitrectomie pour décollement de la rétine,	
Stratégie thérapeutique	52	par Y. Le Mer	79
Résultats anatomiques et fonctionnels	55	Complications peropératoires	79
Chapitre 9. Décollement de rétine chez le pseudophaque,		Complications postopératoires	82
par R. Tadayoni, J.-F. Korobelnik	58	Index	85
Définition	58		
Épidémiologie	58		
Examen préopératoire	58		
Techniques chirurgicales	59		
Résultats	60		

Chirurgie épiscclérale du décollement de rétine

J.-F. Korobelnik

Principes

Jules Gonin a défini la chirurgie moderne du DR : « il faut obturer définitivement toutes les ouvertures rétiniennes, ceci interrompt le passage de fluide sous la rétine et l'accumulation se résorbe ». Pour cela, il faut rétablir le contact et créer une cicatrice adhérente entre les déhiscences rétiniennes et l'épithélium pigmentaire. Cela peut être réalisé par une indentation qui va rapprocher la sclère de la rétine.

En 1949, Custodis fut parmi les premiers à pratiquer l'indentation sclérale par un explant dans le traitement du décollement de rétine. Cette technique est devenue un standard [1-3].

Matériel d'indentation

Matériel semi-rigide

Schepens a développé dans les années 1960 une procédure d'indentation utilisant de la gomme de silicone [1]. Il s'agit d'explants composés d'un polymère de siloxane. Les éléments en silastic ont l'avantage d'être hydrophobes, physiquement stables et biochimiquement inertes. Ces bandes en silicone sont largement employées. Elles existent sous de multiples formes : les sangles, les rails, etc. Leur surface est parfaitement lisse (Figure 4-1).



Figure 4-1. Bande de silicone dur utilisée pour une indentation circulaire.

Ce matériel plutôt rigide est non compressible. Lors de la chirurgie, la saillie sclérale produite par l'indentation sera liée au serrage des sutures ou à la mise en tension du cerclage, elle ne se modifiera pas en post-opératoire. Pour éviter une hypertonie lors du serrage des sutures, une ponction du liquide sous-rétinien est souvent nécessaire. Elle peut être complétée ou remplacée par une ponction de chambre antérieure.

En position épisclérale, après plusieurs semaines, une capsule fibrocellulaire va progressivement entourer le matériel d'indentation. Cette capsule n'est pas du tout adhérente au matériel, ce qui permet de le retirer très facilement lors d'une chirurgie ultérieure, si nécessaire.

L'érosion conjonctivale avec exposition du matériel constitue la plus fréquente des complications liée au matériel, mais elle est rare (moins de 1 %).

En cas de cerclage, l'ajustement de la tension de serrage constitue une des difficultés de cette technique, un serrage trop lâche va entraîner une inefficacité de l'indentation au niveau de la déhiscence alors qu'un serrage important fait encourir le risque très rare mais grave de « *string syndrom* » avec hypertension oculaire et ischémie du segment antérieur.

Matériel souple

Éponges en silicone expansée

Les éponges en silicone expansée ont été introduites en chirurgie rétinienne à partir des années 1960 par Lincoff [5]. La structure alvéolée (Figure 4-2) permet une plus grande élasticité de ce type de matériel par rapport à la gomme de silicone pleine. Les éponges sont donc très souvent utilisées comme indentation segmentaire. L'éponge est compressée au moment de la suture à la sclère, puis en postopératoire se produit une expansion secondaire du volume du matériau, qui va retrouver sa forme initiale aux dépens de la sclère, ce qui renforce la hauteur de l'indentation. Cela peut permettre de se passer d'une ponction du liquide sous-rétinien, ponction qui expose toujours au risque de saignement en particulier sous-rétinien.

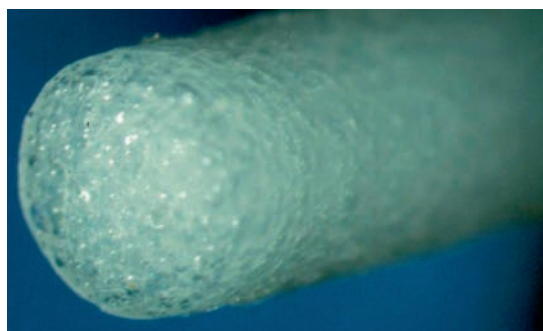


Figure 4-2. Éponge de Lincoff communément utilisée pour des indentations sectorielles.

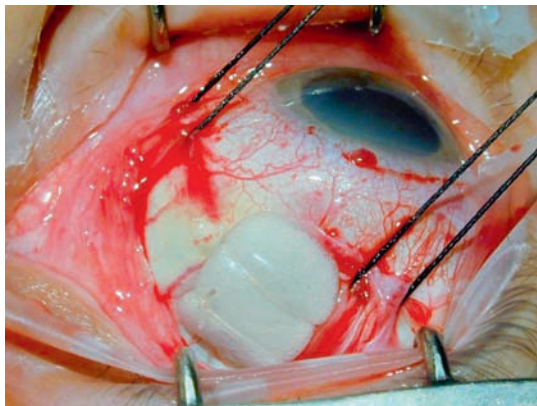


Figure 4-3. Exemple d'indentation radiaire (éponge de Lincoff) maintenue en place par 2 anses de fil 5/0.

Mais ce type de matériel présente une tolérance médiocre (taux d'ablation de matériel entre 5 à 10 %) liée à l'érosion de la conjonctive en regard, à l'exposition du matériel et à son infection, ce qui nécessite obligatoirement son ablation. Il faut éviter les éponges rondes, plus souvent mal tolérées.

Éponges en silicone expansée siliconées

Les éponges siliconées biseautées sont des éponges en silicone alvéolée recouvertes d'une fine pellicule de silicone de 0,2 mm d'épaisseur, lisse et étanche, ce qui a pour but d'éliminer la création d'espace mort et empêche les micro-organismes de pénétrer dans les alvéoles de l'éponge (Figure 4-3). Leur tolérance est excellente mais elles sont réservées aux indentations très courtes (longueur unique de l'éponge : 10 mm), radiaires en particulier, car elles ne doivent pas être retaillées afin de garder leur surface parfaitement lisse.

Éponges en hydrogel (Mirage®)

Refojo a mis au point dans les années 1980 un matériel d'indentation en hydrogel, commercialisé sous le nom de Mirage® [6]. Des problèmes d'inflammation tardive et surtout d'augmentation de volume liés à une instabilité du matériel [7] ont finalement abouti à un abandon progressif de ces éponges en 1993-1994. La plupart des patients ont déjà été réopérés pour retirer le matériel, mais pas tous. Il faut y penser en cas de processus expansif orbitaire ou périoculaire chez un patient opéré de décollement de rétine entre 1988 et 1995.

Réalisation de l'indentation

Repérage des déhiscences

L'indentation doit être placée en regard de la ou des déhiscences. En s'aidant du schéma pré-opératoire du décollement de rétine et des déhiscences, l'examen peropératoire permet de retrouver les ouvertures rétinienne. L'examen du fond d'œil est fréquemment réalisé en indentant la sclère, où sera réalisée une marque avec un cautère, de façon à précisément repérer les déhiscences.

Mise en place des passants coulants

Les passants coulants (fil tressé non résorbable Mersuture® ou Dacron® 5/0) peuvent être placés parallèles au limbe (il faut alors utiliser une aiguille spatulée, pour réaliser un long passage intrascléral) ou bien perpendiculaires au limbe (des aiguilles rondes sont alors préférées). Avant le serrage des sutures, la rétinopexie des déhiscences (habituellement une cryoapplication) est réalisée sous contrôle ophtalmoscopique. Le matériel d'indentation est ensuite fixé par les sutures qui sont serrées. En cas d'indentation segmentaire, les extrémités sont biseautées, de façon à limiter le risque d'érosion conjonctivale en postopératoire.

Indications de l'indentation segmentaire ou du cerclage

Segmentaire radiaire

L'indentation radiaire est indiquée en cas de déchirure à clapet unique et bien visible lors de l'examen préopératoire. La traction du vitré sur la rétine peut s'exercer vers l'avant, au niveau du clapet. En cas de déchirure unique, une indentation radiaire est indiquée pour limiter le risque de bâillement postérieur, en gueule de poisson (*fish-mouth*). Dans ce cas, un seul passant coulant mis en position radiaire suffit (Figure 4-3). Une éponge ovale est fréquemment utilisée. De façon à limiter les risques d'érosion conjonctivale post-opératoire, il est habituel d'utiliser la taille d'éponge nécessaire et suffisante pour porter la déchirure, mais pas plus.

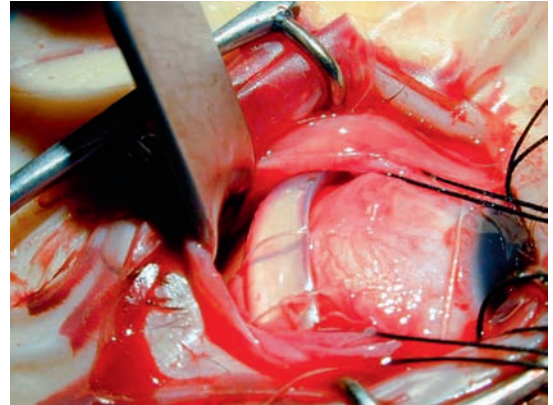


Figure 4-4. Exemple de cerclage à la bande de silicone dure maintenu en place par 1 à 2 points par quadrant.

Segmentaire longitudinale

Lorsqu'il y a plusieurs déhiscences, une indentation radiaire est insuffisante, et il faut alors placer une indentation plus étendue, habituellement une bande en gomme de silicone. Elle est alors placée parallèlement au limbe, en arrière de la ligne des muscles droits (Figure 4-4). Plusieurs passants coulants sont éventuellement nécessaires pour indenter toute la zone souhaitée de la périphérie rétinienne, là où sont les déhiscences.

Cerclage circonférentiel

Lorsqu'il y a plusieurs déhiscences dans plusieurs quadrants, ou bien en cas de prolifération vitréo-rétinienne, l'indentation circonférentielle sur 360° de la périphérie rétinienne peut être nécessaire. On parle alors de cerclage. Le cerclage permet de diminuer le grand diamètre du globe, et ainsi de lutter contre les forces de traction de la PVR. Le matériel d'indentation est choisi en gomme de silicone, et il est fixé par 1 à 2 passants coulants dans chaque quadrant. Le globe est hypotonisé par une ponction du liquide sous-rétinien, puis les sutures sont serrées, et enfin le cerclage est noué bord à bord, de façon à ne pas provoquer de relief trop marqué, source d'intolérance. Le cerclage est de moins en moins pratiqué, remplacé par la vitrectomie.

Complications peropératoires

La chirurgie épiscclérale du décollement de rétine expose à des complications. Elles peuvent être

souvent évitées par une technique chirurgicale rigoureuse.

La principale complication liée à la mise en place d'une indentation est le point perforant. La suture est placée dans la sclère, mais la présence d'une sclère fine ou une erreur technique peuvent aboutir à la constitution d'un point perforant. Cela a immédiatement une conséquence, c'est l'écoulement de liquide à l'extérieur du globe, entraînant une hypotonie. Cette hypotonie peut être très marquée si le point perforant est réalisé en rétine décollée, et l'hypotonie peut alors gêner beaucoup la mise en place des autres passants coulants. La perforation de la sclère peut aussi entraîner un saignement sous-rétinien, comme lors de la ponction du liquide sous-rétinien. Enfin le point perforant, si il est réalisé en rétine à plat, va provoquer une déchissance qui devra être traitée (rétinopexie par cryoapplication, et déplacement de l'indentation pour porter la nouvelle déchissance). En cas de point perforant, le fil doit être retiré et le point repassé à côté, car il ne faut bien sûr pas laisser en place un point perforant.

En cas d'amincissement scléral majeur (scléromalacie) constaté en peropératoire, il est parfois nécessaire de changer de technique opératoire, et de remplacer une chirurgie épiscclérale par une chirurgie endoculaire.

Ponction du liquide sous-rétinien

Ponctionner le liquide sous-rétinien permet de diminuer le volume intraoculaire, et donc de réaliser une indentation saillante lors du serrage des sutures. La ponction permet aussi de rapprocher la rétine de la paroi en évacuant tout ou partie du liquide sous-rétinien.

Réalisation

La ponction doit permettre un écoulement progressif du liquide sous-rétinien. Elle est habituellement réalisée avec l'aiguille du fil utilisé pour reposer la conjonctive, par exemple un Vicryl® 8/0. Un couteau 15° peut aussi être employé. La ponction est toujours faite là où le décollement est le plus saillant, mais si possible, le point de ponction est placé sous les muscles ou au milieu du quadrant, de façon à limiter le risque de saignement sous-rétinien au point de ponction.

Indications

La nécessité de drainer le liquide sous-rétinien reste controversée. Certains chirurgiens drainent systématiquement, d'autres réservent ce geste à des indications précises, en raison des risques rares de complications graves liées à la ponction. Il y a cependant des cas où la ponction est indispensable au cours de la chirurgie épiscclérale du décollement de rétine :

- *le décollement bulleux supérieur à rétine souple* : dans ce cas de DR, chez le sujet phaque (où la vitrectomie n'est habituellement pas indiquée), le repérage de la ou des déchissances impose une ponction de façon à placer au bon endroit l'indentation, de façon à placer au bon endroit la cryoapplication, sans surdosage ;

- *le décollement chronique par désinsertion à l'ora* : dans ces cas, le liquide est très visqueux, et en l'absence de ponction sa résorption va être très lente. De plus la ponction permet le serrage de l'indentation, qui doit être assez marquée et antérieure.

Complications

Rarement la ponction peut provoquer une déchissance si on ponctionne là où le décollement est plan. Plus rarement encore la ponction peut provoquer une incarceration de rétine dans le point de ponction, surtout par effet siphon, la rétine étant « aspirée » en cas de ponction au couteau sur un globe hypertone. En fait la complication la plus fréquente est l'hémorragie à la ponction, liée à une blessure vasculaire choroïdienne. Le sang va en général rester dans l'œil, en particulier dans l'espace sous-rétinien, et se collecter à la partie la plus déclive du globe chez le patient couché sur le dos, c'est-à-dire sous le pôle postérieur si il est décollé (Figure 4-5). Cet hématome ne va pas empêcher la rétine de se réappliquer, mais il va fortement compromettre l'acuité visuelle postopératoire. Il convient donc de limiter les indications de la ponction du liquide sous-rétinien aux cas où elle est vraiment indispensable, et elle doit être effectuée de préférence avant la rétinopexie par cryoapplication.

Ponction de chambre antérieure

La ponction de chambre antérieure est réalisée avec une aiguille 30G montée sur une seringue, sous microscope opératoire. Elle doit être très prudem-

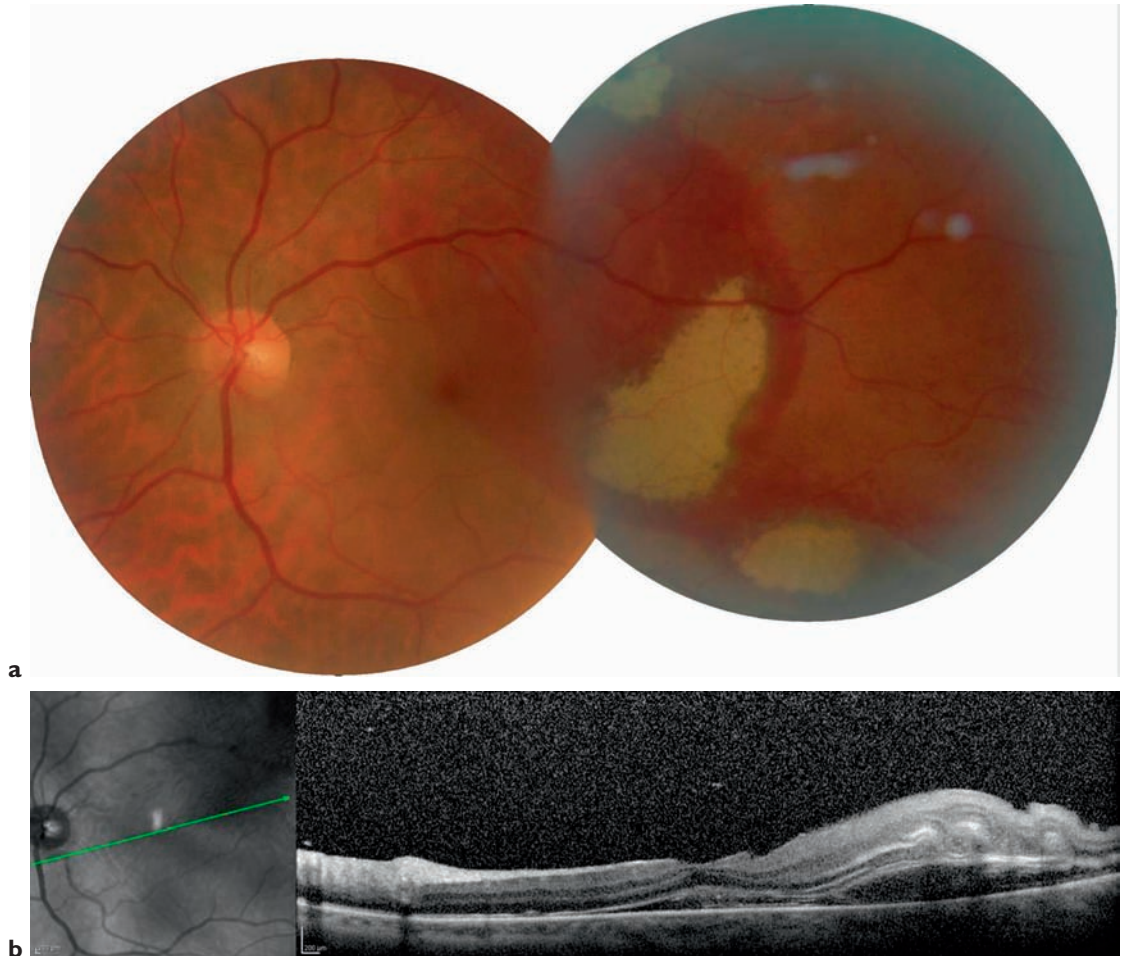


Figure 4-5. Complication d'une ponction du liquide sous-rétinien : hémorragie sous-maculaire. (a) Rétinographie couleur montrant l'extension de l'hémorragie sous-rétinienne à la macula. (b) Coupe OCT oblique montrant que le sang s'étend effectivement sous la macula, ce qui n'est pas un bon facteur de pronostic visuel.

ment réalisée chez le phaque, de façon à éviter de blesser le cristallin sur un œil dont la pupille est largement dilatée. La ponction de chambre antérieure est indiquée pour diminuer le tonus oculaire, avant ou pendant la mise en place d'une indentation, si une hypotonie ne peut être induite par la ponction du liquide sous-rétinien. C'est le cas des décollements très localisés, ou très plans.

D.A.C.E.

C'est un ordre de gestes réalisés au cours de la chirurgie du décollement de rétine. Cette stratégie a été décrite pour traiter les décollements bulbeux supérieurs du sujet phaque par une chirurgie épiscclérale, lorsqu'il est impossible de réaliser un

repérage précis de la déchissance [8]. Les risques alors sont de placer l'indentation à côté de la déchissance, et/ou de surdoser la cryoapplication.

La procédure D.A.C.E. enchaîne la ponction du liquide sous-rétinien (D pour Drainage), pour évacuer du liquide sous-rétinien et rapprocher la rétine de la paroi, puis l'injection d'air ou de gaz dans la cavité vitréenne pour compenser l'hypotonie induite (A pour Air), puis le repérage de la ou des déchissances qui sont maintenant repérables et indentables précisément, et leur traitement par cryoapplication (C pour Cryo), et enfin la mise en place de l'indentation épiscclérale (E pour Explant).

Après la ponction, l'hypotonie peut être rapide et importante. L'injection d'air (habituellement suffisante) ou bien de gaz fluoré (injecté pur, au maximum 0,4 cc de SF6) doit être faite sans délai.

La présence du gaz peut gêner l'examen du fond d'œil s'il est réalisé avec un verre à 3 miroirs. Par contre il n'y a pas de difficulté avec une ophtalmoscopie indirecte. Chez le phaque, la convexité postérieure du cristallin refoule la bulle de gaz sur le côté, facilitant ainsi l'accès au fond d'œil. Chez le pseudophaque, une chirurgie endoculaire avec vitrectomie est préférée.

Injection intravitréenne associée (air, gaz)

L'injection intravitréenne de gaz (air ou gaz fluoré SF₆) doit suivre une technique rigoureuse. Une seringue est remplie de gaz stérile, filtré à travers un filtre millipore 0,2 microns. L'injection est faite à la pars plana, à 3,5 mm du limbe, avec une aiguille 30G. L'injection est réalisée progressivement de façon à tenter d'obtenir une bulle unique, en tout cas de façon à éviter une multitude de « bullettes » dans le vitré qui pourraient gêner l'accès au fond d'œil dans la suite de la chirurgie. La quantité de gaz injecté dépend de la place disponible. Si l'œil est très hypotone après la ponction du liquide sous-rétinien, on peut injecter jusqu'à 1 cc d'air, mais le volume est habituellement de 0,3-0,4 cc (maximum 0,5 cc si SF₆ pur). Il faut absolument éviter une hypertonie qui peut être sévère en per- ou post-opératoire.

Les indications peuvent être :

- une hypotonie après une ponction très productive du liquide sous-rétinien ;
- la réalisation d'une procédure DACE en cas de décollement bulleux supérieur sur un œil phaqué ;
- la persistance d'un soulèvement de la déchirure en fin d'intervention, malgré une indentation bien placée (surtout si l'indentation est en gomme de silicone et n'augmentera donc pas en post-opératoire) ;
- la présence d'un pli radiaire en arrière de la déchirure bien portée sur l'indentation. Ce phénomène de bâillement postérieur (ou *fish mouth*) peut être observé en cas d'indentation longitudinale, et peut être à l'origine d'un décollement persistant ou récidivant en l'absence d'un tamponnement interne. La bulle de gaz va permettre de réappliquer la rétine.

La complication la plus grave après une injection intravitréenne est l'infection (endophtalmie),

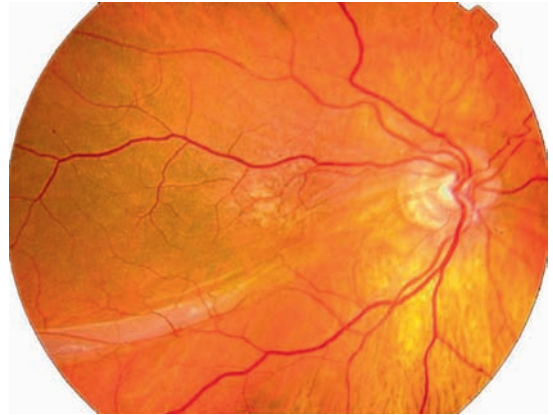


Figure 4-6. Complication de l'injection de gaz dans le vitré, pli rétinien passant par la macula. Cette complication peut être évitée en plaçant systématiquement le patient en position face vers le sol pendant 12 heures après l'injection du gaz.

extrêmement rare, mais toujours possible. Le tamponnement par gaz, associé à une indentation longitudinale et à un tamponnement interne peut aussi refouler le liquide sous-rétinien vers l'arrière et entraîner un pli rétinien postérieur, qui peut être maculaire, avec alors une mauvaise récupération visuelle (Figure 4-6).

RÉFÉRENCES

1. WILKINSON CP, RICE TA. Michels Retinal detachment, 2nd ed. S^t Louis, Mosby, 1997, 1163 pages.
2. CHIGNELL AH. Retinal detachment surgery. 2nd ed. Heidelberg, Springer Verlag, 1988, 162 pages.
3. CAPUTO G. Le décollement de rétine. Rapport de la Société Française d'Ophtalmologie. Paris, Masson, 2011.
4. SCHEPENS CL, OKAMURA ID, BROCKHURST RJ et al. Scleral buckling procedures : V. Synthetic sutures ans silicone implants. Arch Ophthalmol, 1960, 64 : 868.
5. LINCOFF H, BARAS I, MCLEAN J. Modifications of the custodis procedure for retinal detachment. Arch Ophthalmol, 1965, 73 : 160.
6. HO PC, CHAN IM, REFOJO MF et al. The MAI hydrophylic implant for scleral buckling : a review. Ophthalmic Surg, 1984, 15 : 511.
7. KEARNEY JJ, LAHEY JM, BORIRAKCHANYAVAT S et al. Complications of hydrogel explants used in scleral buckling surgery. Am J Ophthalmol, 2004, 137 : 96-100.
8. STANFORD MR, CHIGNELL AH. Surgical treatment of superior bullous rhegmatogenous retinal detachments. Br J Ophthalmol, 1985, 69 : 729-732.

Ce volume est consacré au diagnostic et aux traitements du décollement de rétine rhégmato-gène.

Les auteurs ont souhaité aborder les différents aspects de la chirurgie, ab externo ou ab interno, mais également ses particularités chez le pseudophaque ou le myope fort. Le décollement par déchirure géante fait l'objet d'un chapitre spécifique.

Le décollement de rétine est une pathologie peu fréquente, mais qui nécessite un diagnostic et un traitement chirurgical rapide. Il apparaît essentiel, après un examen clinique soigneux, de bien définir la stratégie chirurgicale adaptée à chaque patient. Ainsi, une chirurgie associant indentation et cryo-application sera-t-elle parfaitement adaptée à un décollement par désinsertion à l'ora. À l'inverse, un décollement survenant sur un œil pseudophaque sera le plus souvent opéré en réalisant de première intention une vitrectomie.

Les auteurs ont rassemblé à la fois les dernières données de la littérature, et la pratique de la vie quotidienne au bloc opératoire.

Jean-François Korobelnik,
Ophtalmologiste, Professeur des
Universités, Praticien Hospitalier, Service
d'Ophtalmologie, Centre Hospitalier
Universitaire, Hôpital Pellegrin,
Université Bordeaux Segalen,
Bordeaux.

Ce volume traite des principales anomalies et pathologies vitréomaculaires. L'ensemble de ces pathologies a en commun le rôle de l'interface vitréorétinienne dans leur pathogénie et la participation de la vitrectomie dans leur prise en charge.

Les progrès de l'imagerie et principalement de l'OCT ont amené à caractériser avec précision les différentes affections de la macula qui peuvent relever de la chirurgie. Les techniques chirurgicales mini-invasives ont raccourci le temps chirurgical. L'utilisation des colorants a rendu plus sûre la dissection épirétinienne. L'amélioration des instruments intraoculaires a rendu plus performantes les manœuvres chirurgicales dans la cavité vitréenne.

Certaines indications semblent ainsi donner des résultats stables et constants comme les trous maculaires ou les membranes épirétiniennes. Mais la chirurgie de la macula du myope fort reste encore un challenge et la chirurgie de la DMLA s'est considérablement réduite. L'ambition de ce volume est de donner une vue synthétique de cette chirurgie maculaire.

Ramin Tadayoni,
Ophtalmologiste, Praticien Hospitalier,
Service d'Ophtalmologie, Hôpital
Lariboisière, Paris.

