

Les urgences ophtalmologiques en médecine générale



Céline Deprieck

Quel est le rôle du généraliste ?

Soulager la douleur

Reconnaître les vraies urgences ophtalmo

Gagner du temps sur la prise en charge spécialisée

La trousse : que posséder?

Des unidoses de fluorescéine et anesthésiques

Une lampe voire loupe éclairante

Des aiguilles pour ablation de CE cornéens

Des éponges montées

Des comprimés de DIAMOX ou IV

Des rondelles oculaires

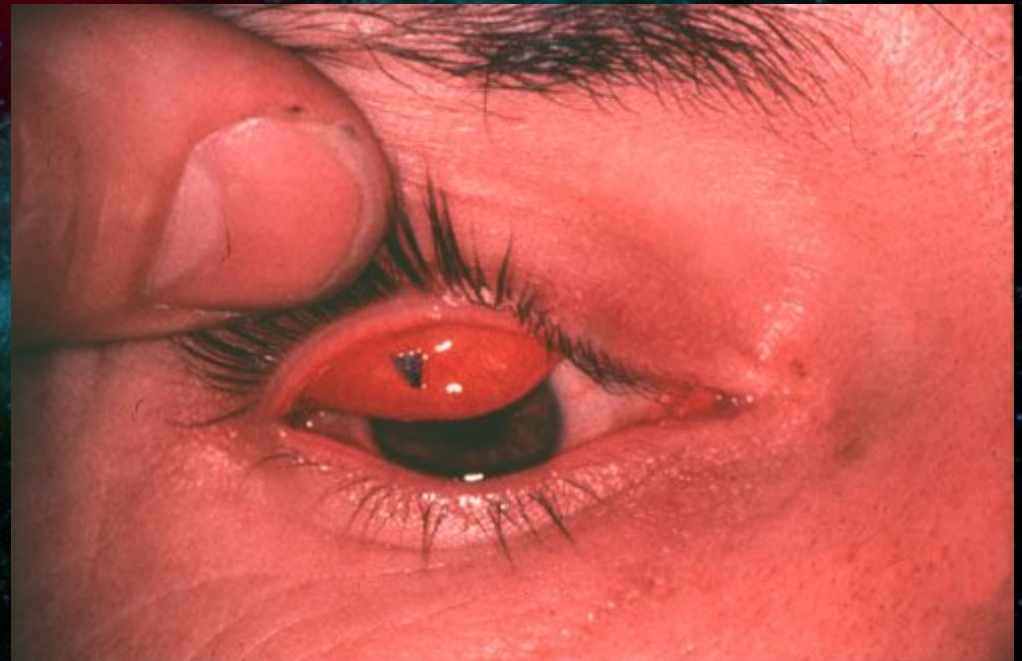Sérum physiologique, tobrex, vitamine A

3 gestes à savoir faire

Retourner la paupière

TO bidigitale

Ôter un corps étranger superficiel



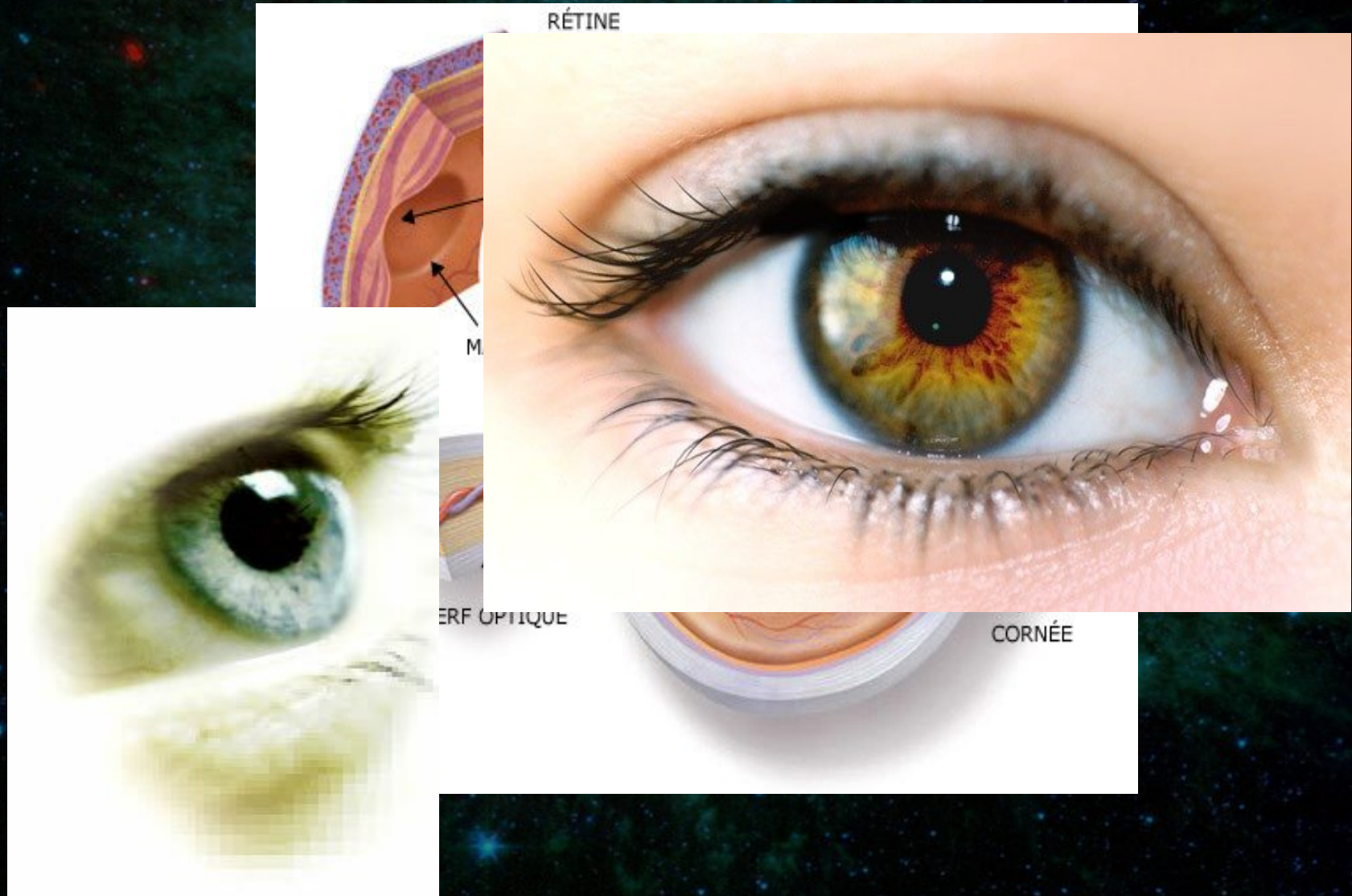
Plan

- **Quelques rappels anatomiques**
- **CAT devant un oeil douloureux
et/ ou douloureux non traumatique**
- **Oeil rouge et traumatisme oculaire**
- **CAT devant une baisse d'acuité visuelle
brutale**
- **À part la neurologie (amaurose, diplopie, ...)**

Plan

- **Quelques rappels anatomiques**
- **CAT devant un oeil douloureux et/ ou douloureux non traumatique**
- **Oeil rouge et traumatisme oculaire**
- **CAT devant une baisse d'acuité visuelle brutale**
- **À part la neurologie (amaurose, diplopie, ...)**

Quelques rappels anatomiques



QUESTIONS ??

Transfert immédiat au CHU ?

BAV brutale

Glaucome aigu

Abcès cornéen, endophtalmie

Brulûres chimiques

Plaies de globe

Quel ttt prescrire ?

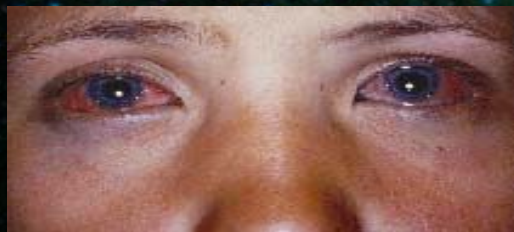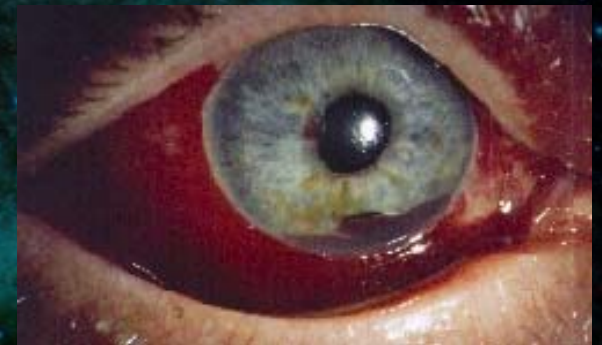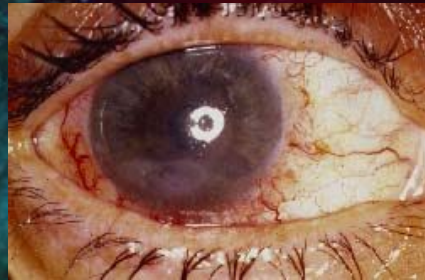
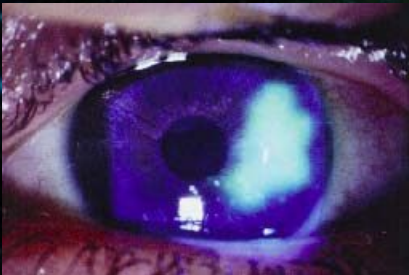Plan

- Quelques rappels anatomiques
- **CAT devant un oeil douloureux et/ ou douloureux non traumatique**
- Oeil rouge et traumatisme oculaire
- CAT devant une baisse d'acuité visuelle brutale
- À part la neurologie (amaurose, diplopie, ...)

CAT devant un oeil rouge et/ou douloureux non traumatique

Motif fréquent de consultation

**Interrogatoire succinct: ATCD oph, trauma ?, port
de lentilles de contact, douleurs, BAV**



CAT devant un oeil rouge et/ou douloureux non traumatique

Oeil rouge SANS BAV

- . Conjontivite
- . Hémorragie sous conjonctivale
- . Episclérite
- . Chalazion, orgelet



Oeil rouge AVEC BAV

- . Kératite
- . Glaucome aigu
- . Uvéite antérieure
- . Endophtalmie

Tous les yeux rouges sont douloureux
sauf la conjonctivite, l'hémorragie sous conjonctivale



Plutôt gène oculaire...

CAT devant un oeil rouge et/ou douloureux non traumatique

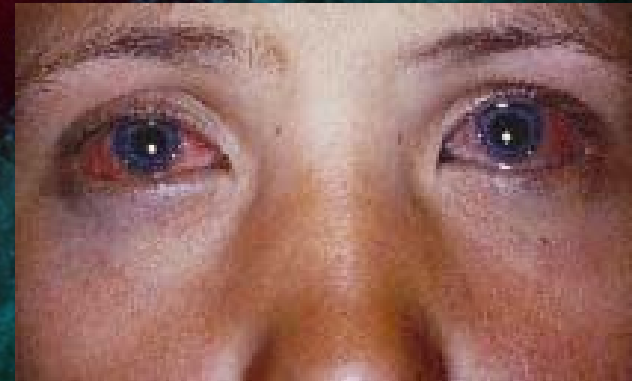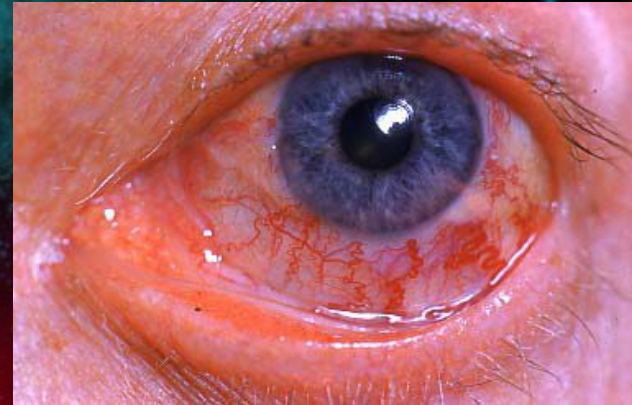
. Conjonctivite

Diagnostic : sécrétions, yeux collés... pas de dlr, AV conservée (si photophobie : kératoconjonctivite)

Etio : virales, bact, allergiques...

Ttt en ville selon la cause

Si conjonctivite traînante... cs oph



CAT devant un oeil rouge et/ou douloureux non traumatique

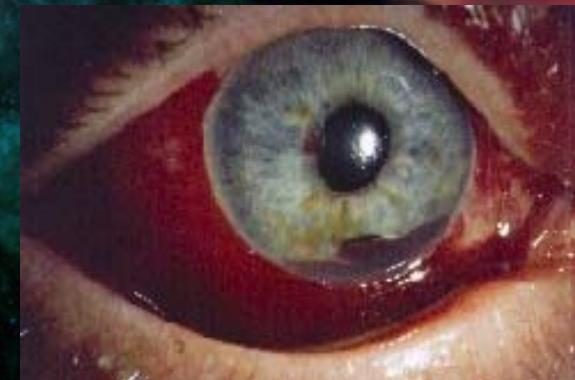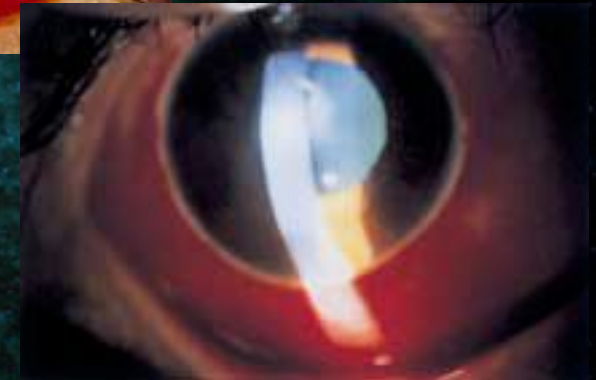
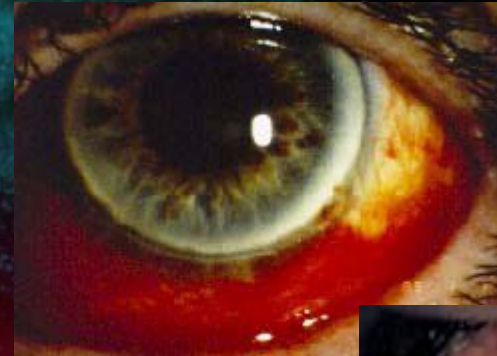. Hémorragie sous- conjonctivale

**Diagnostic : rougeur intense au
niveau de la sclère, sans dlr,
sans BAV**

**Etio : idiopathique, HTA, tr. de la
coagulation, anticoagulants**

Ttt : aucun

**Si hém. Sous-conj traumatique :
Transfert CHU urgent immédiat**



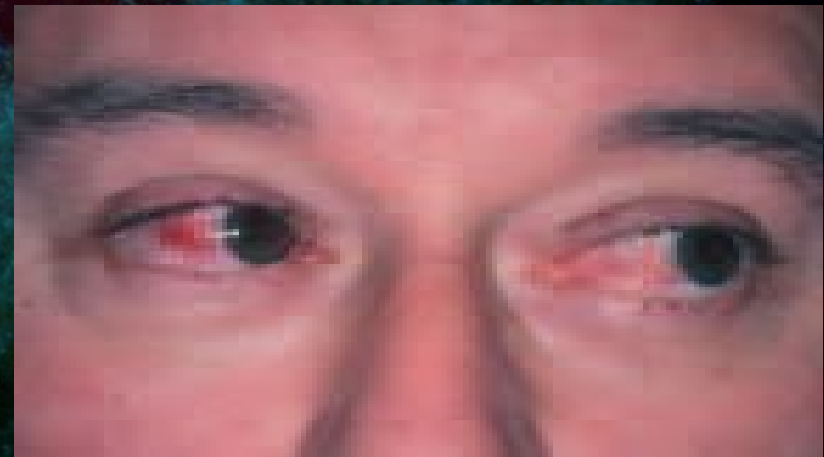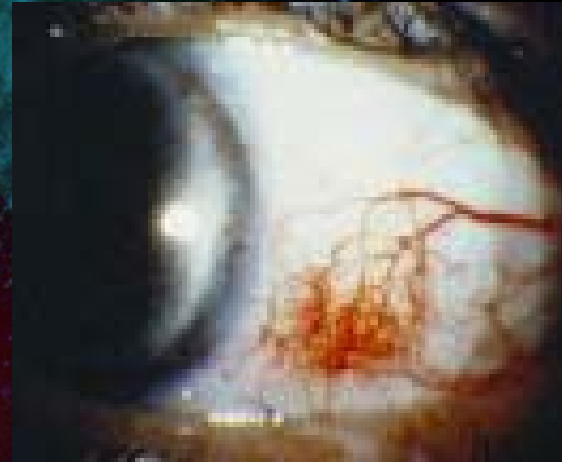
CAT devant un oeil rouge et/ou douloureux non traumatique

. Episclérite

**Diagnostic : oeil douloureux,
sans BAV, rougeur localisée
sous-conjonctivale**

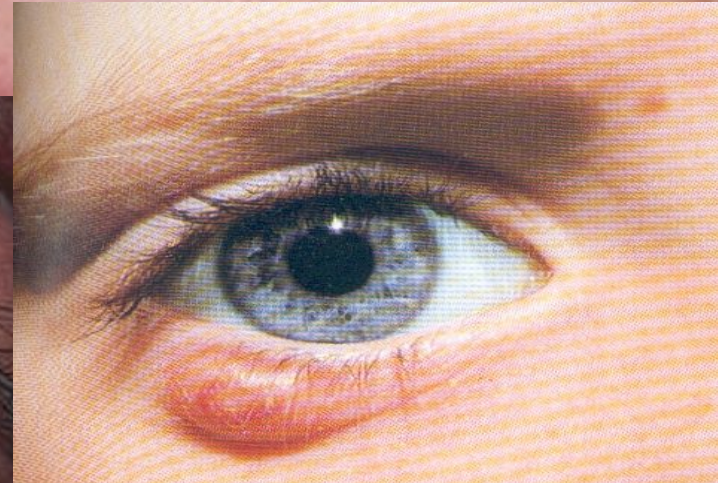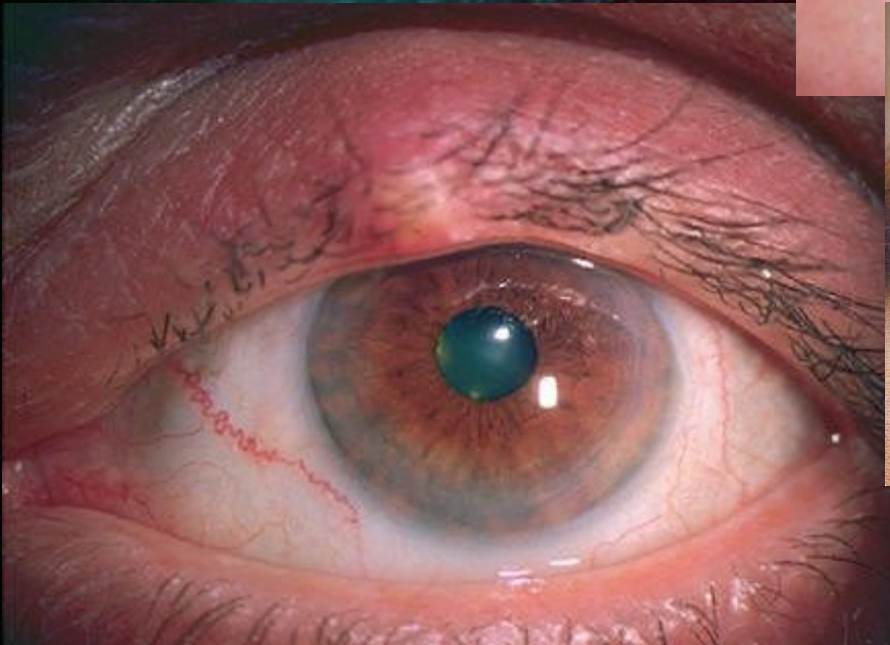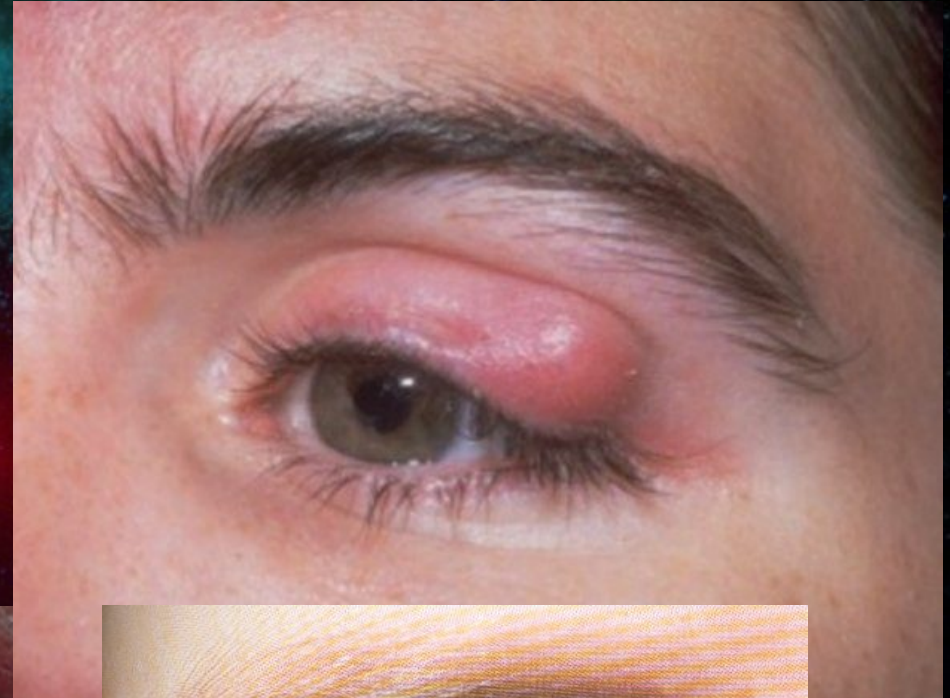
**Etio diverses... si récurrence bilan
interniste**

Cs oph différée



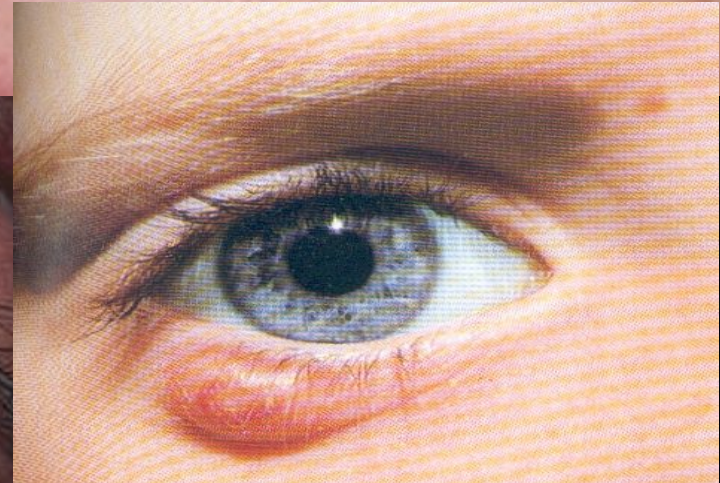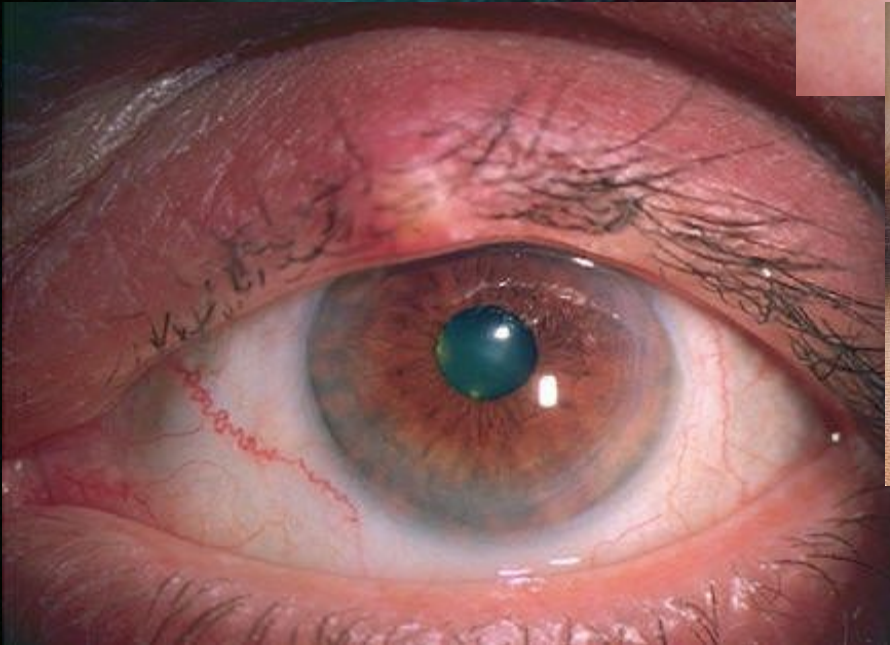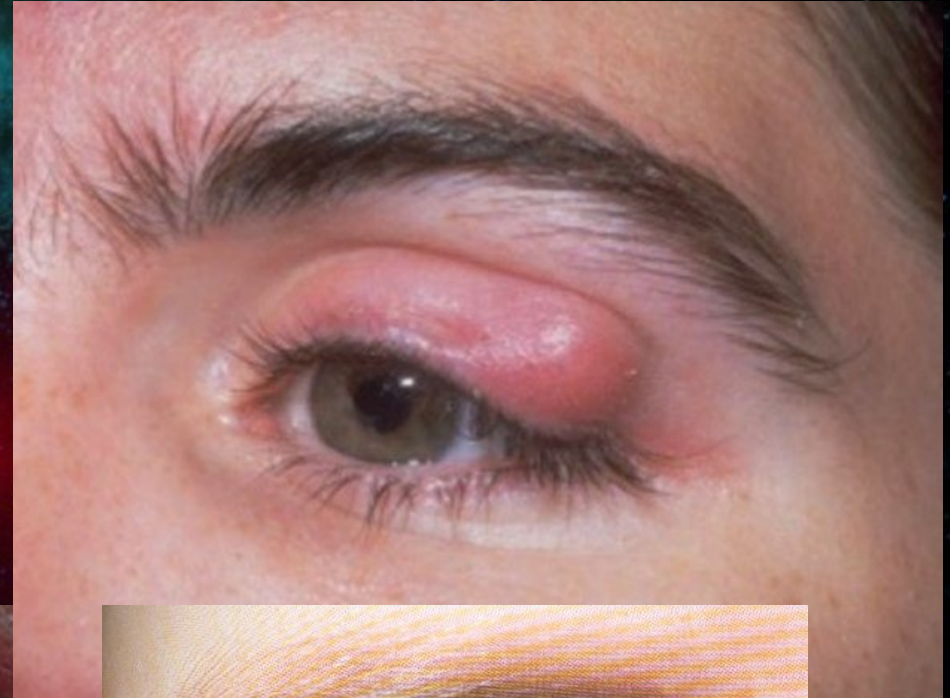
CAT devant un oeil rouge et/ou douloureux non traumatique

- . Chalazion =
inflammation de
glande de meibomius
- . Orgelet = furoncle
centré par un cil



CAT devant un oeil rouge et/ou douloureux non traumatique

- . Chalazion = Sterdex
pde 2 fois/j 8js
- . Orgelet = fucithalmic
pde 3 fois/j 8 js



CAT devant un oeil rouge et/ou douloureux non traumatique

. Kératite

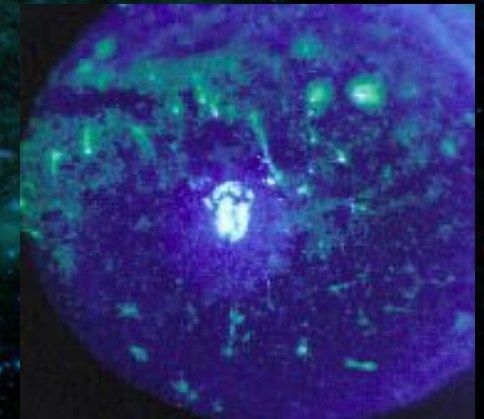
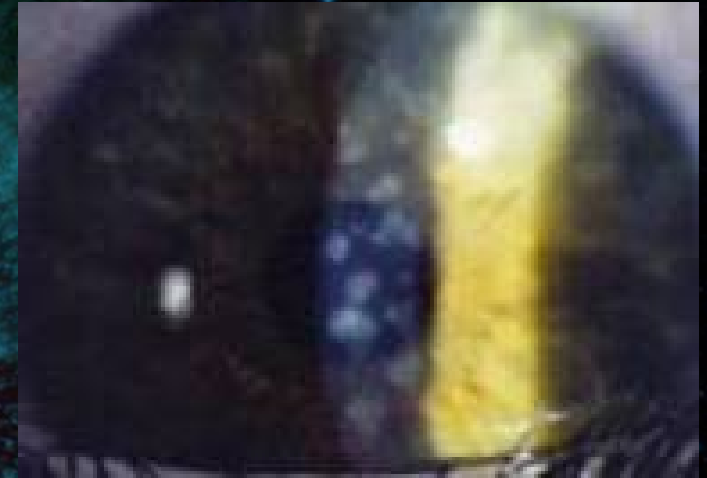**Diagnostic : douleurs, larmoiement,
photophobie, BAV**

Test à la fluo + : Kératite superficielle

Test à la fluo - : Kératite + profonde

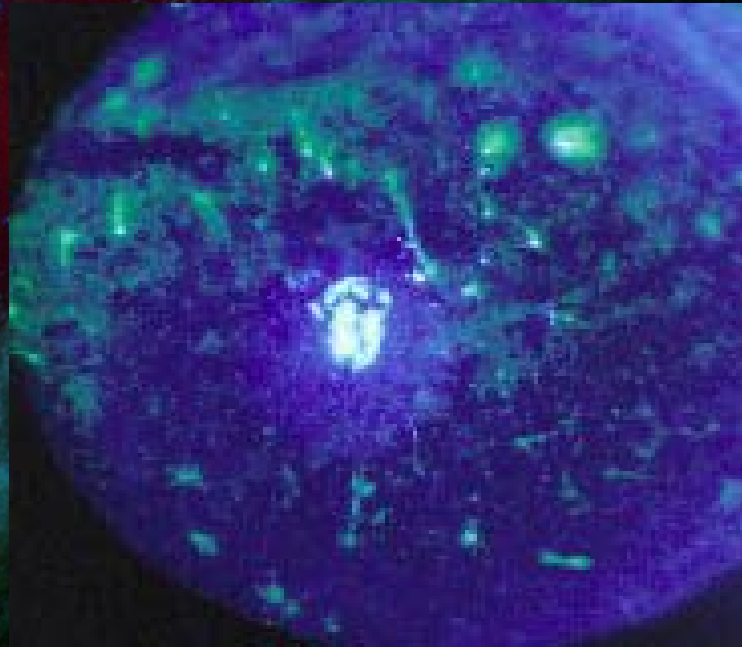
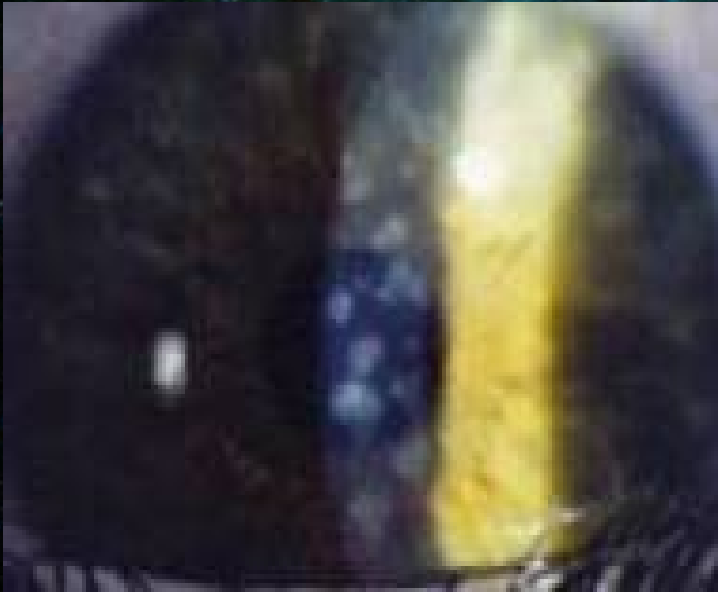**Etio diverses : infectieuses, oeil sec,
trauma,...**

**Cs oph urgente en cas d'abcès pour
prélèvement infectieux avant ttt**



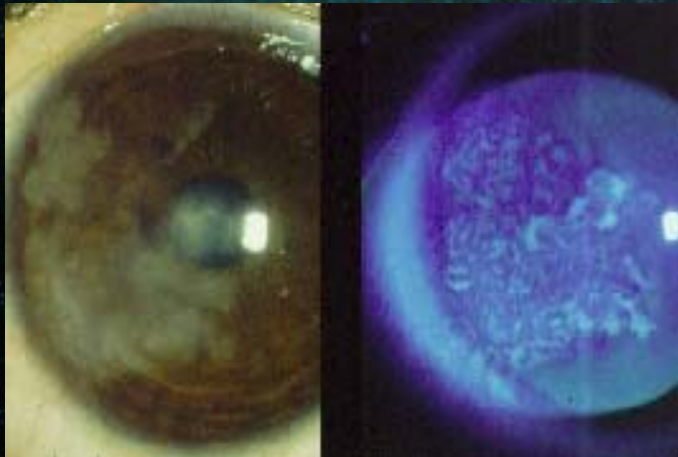
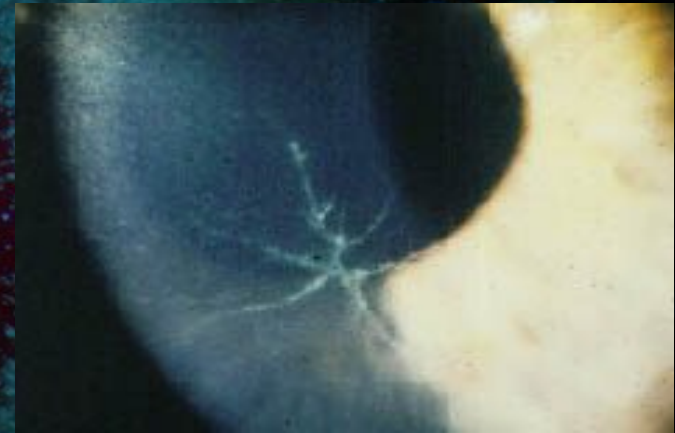
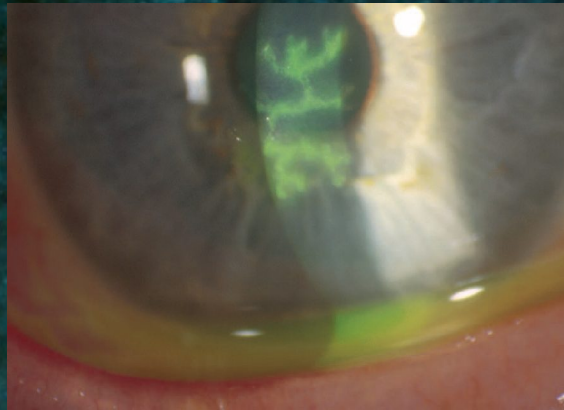
CAT devant un oeil rouge et/ou douloureux non traumatique

. Kérato-conjonctivite virale



CAT devant un oeil rouge et/ou douloureux non traumatique

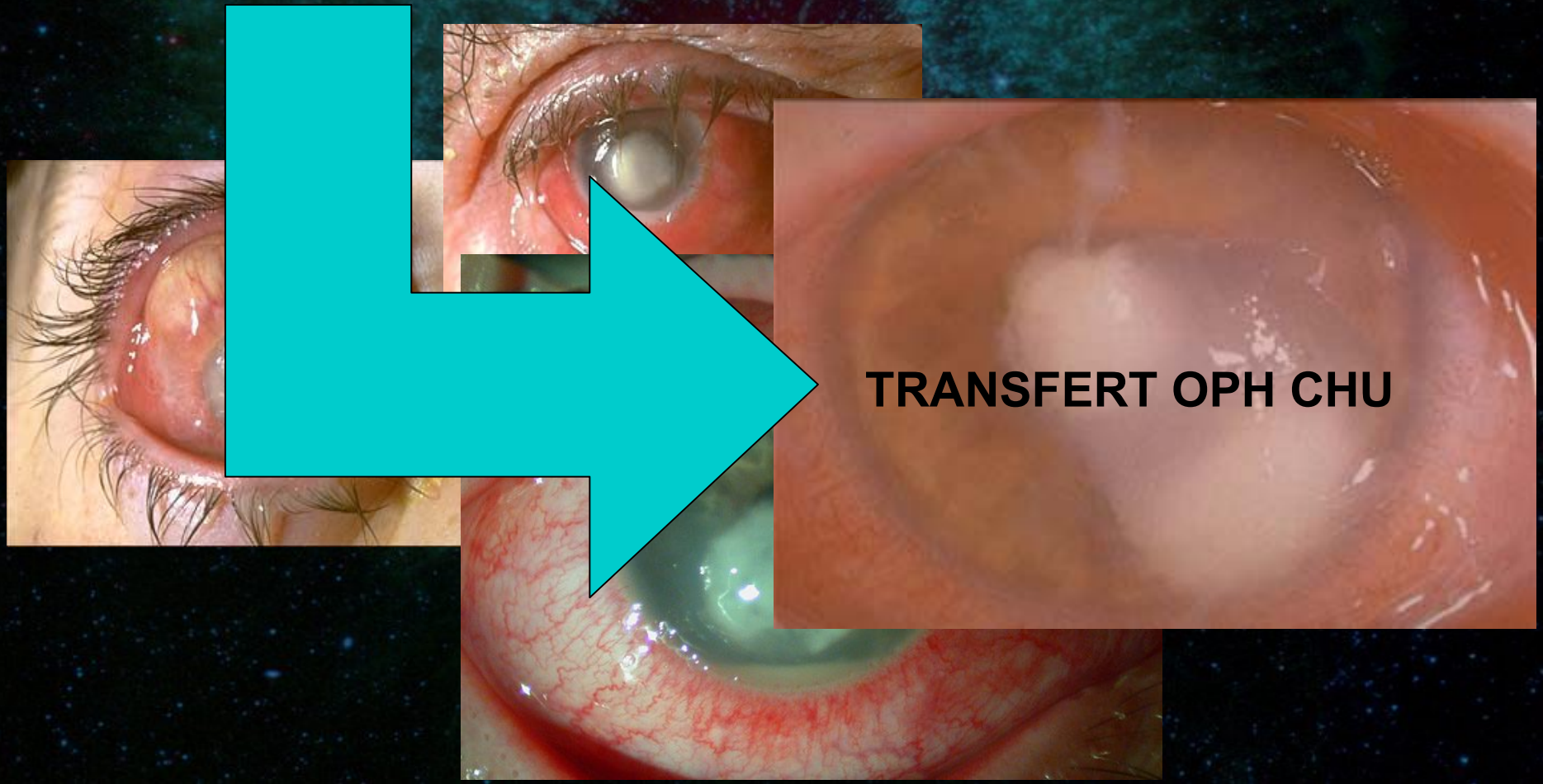
. Kératite herpétique



CAT devant un oeil rouge et/ou douloureux non traumatique

. **Kératite bactérienne, mycosique ou parasitaire :**

ABCES CORNEEN



CAT devant un oeil rouge et/ou douloureux non traumatique

. Glaucome aigu

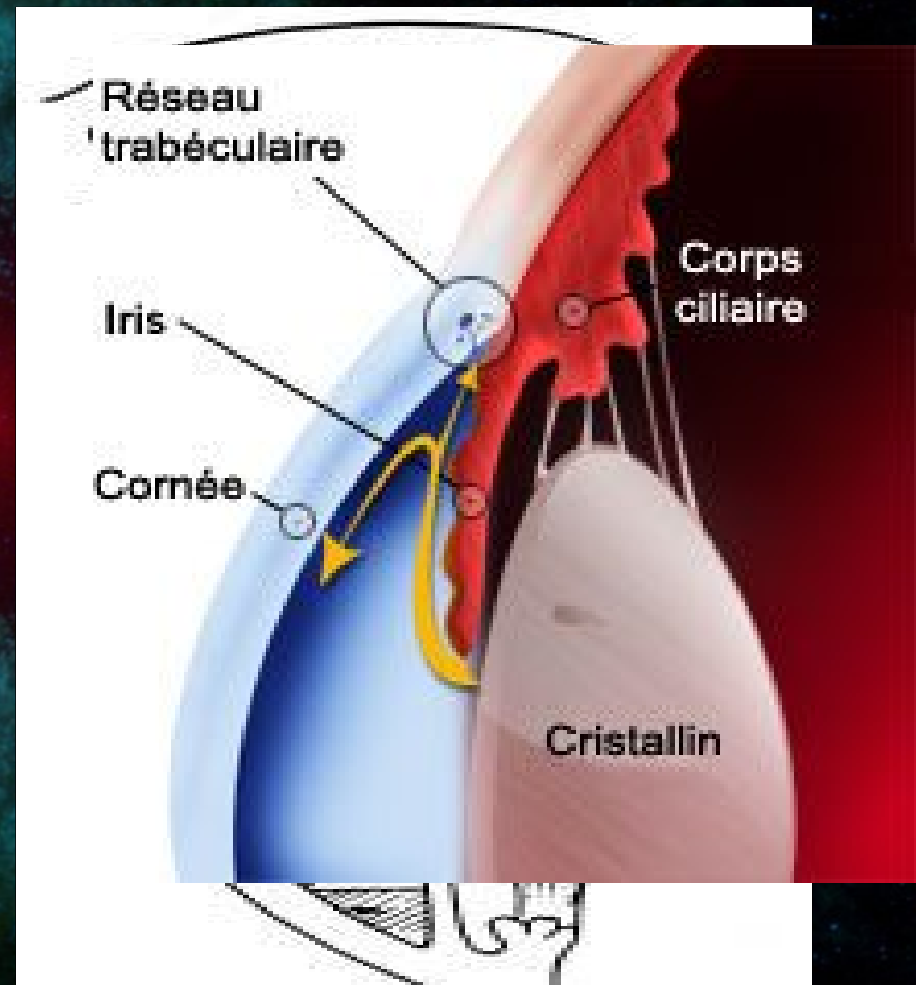
Rare, pronostic sévère en
l'absence de ttt médical

Prédispositions :

hypermétropie, femmes

Facteurs déclanchants : stress,
obscurité, AG, collyres
mydriatiques,...

BLOCCAGE PUPILLAIRE



CAT devant un oeil rouge et/ou douloureux non traumatique

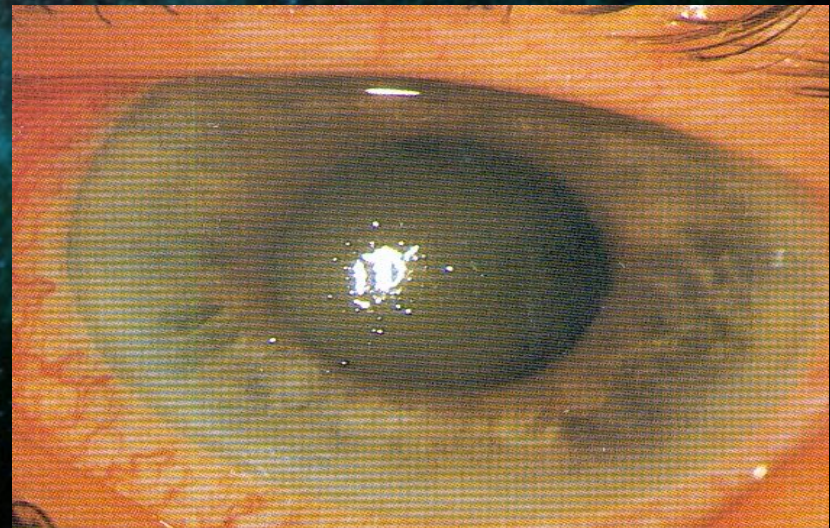
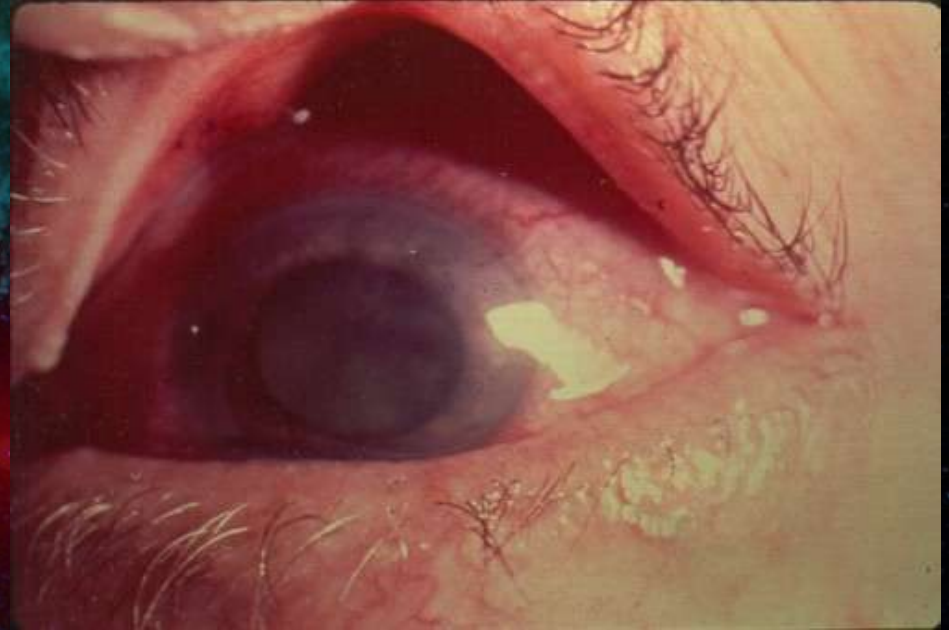. Glaucome aigu

SF : douleurs violentes,
céphalées, nausées,
vomissements, BAV
rapidement progressive +/-
photophobie, larmoiement

Généralement unilatéral

Clinique : oeil rouge, oedème
de cornée, semi-mydriase

TO bidigitale : « bille de verre
»



**CAT devant un oeil rouge
et/ou douloureux non traumatique**

Glaucome aigu

**TRANSFERT IMMEDIAT, URGENCE +++,
RISQUE DE CECITE**

**Si Diamox dans malette, 1 cp de 250 mg avant
transfert**

Hospitalisation en urgence pour ttt hypotonisants

CAT devant un oeil rouge et/ou douloureux non traumatique

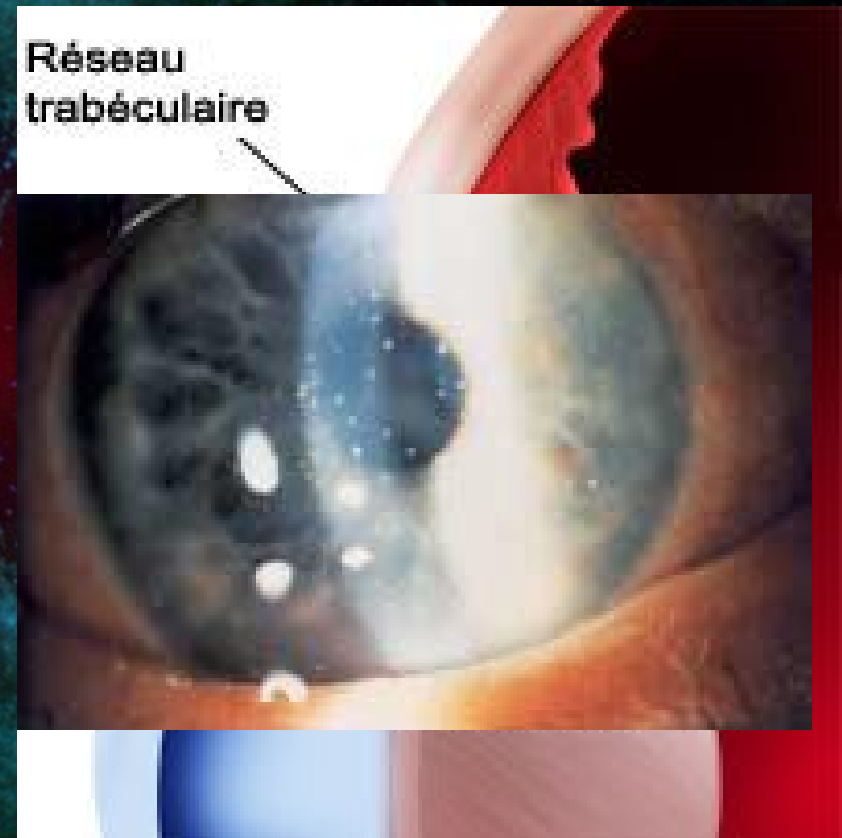
. Uvéite antérieure

Inflammation de l'iris et du
corps ciliaire

Clinique : oeil (souvent) rouge,
dlrs, BAV

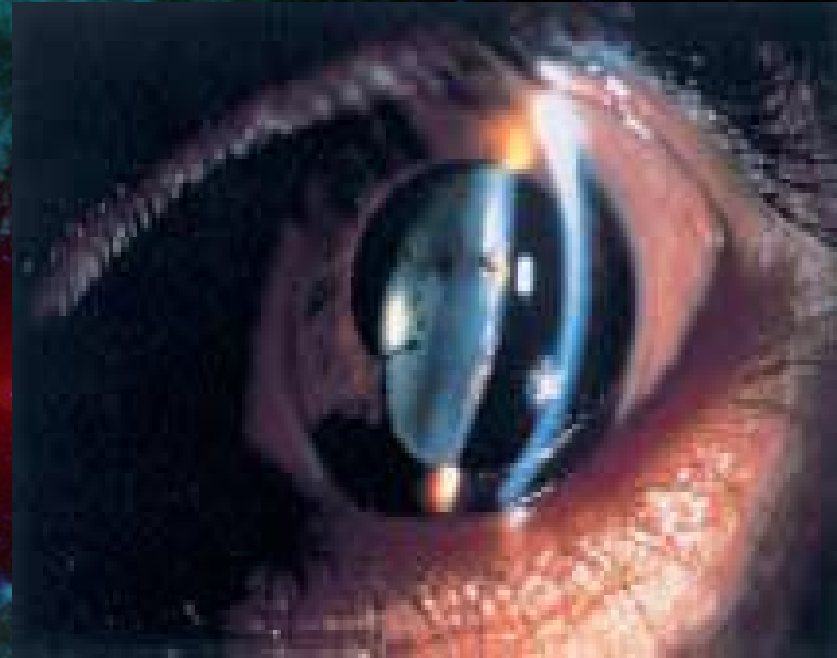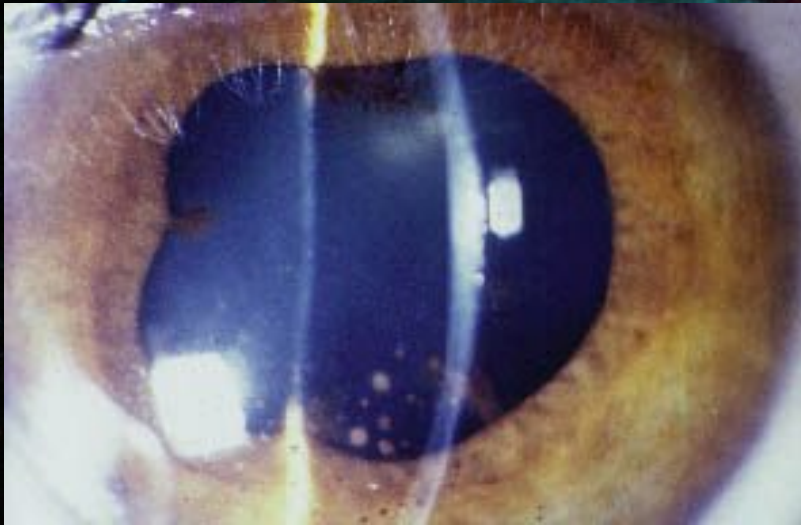
Cornée claire, pupille en
myosis, parfois synéchies
irido-cristalliniennes et
précipités rétro-cornéens
visibles

Cs oph



CAT devant un oeil rouge et/ou douloureux non traumatique

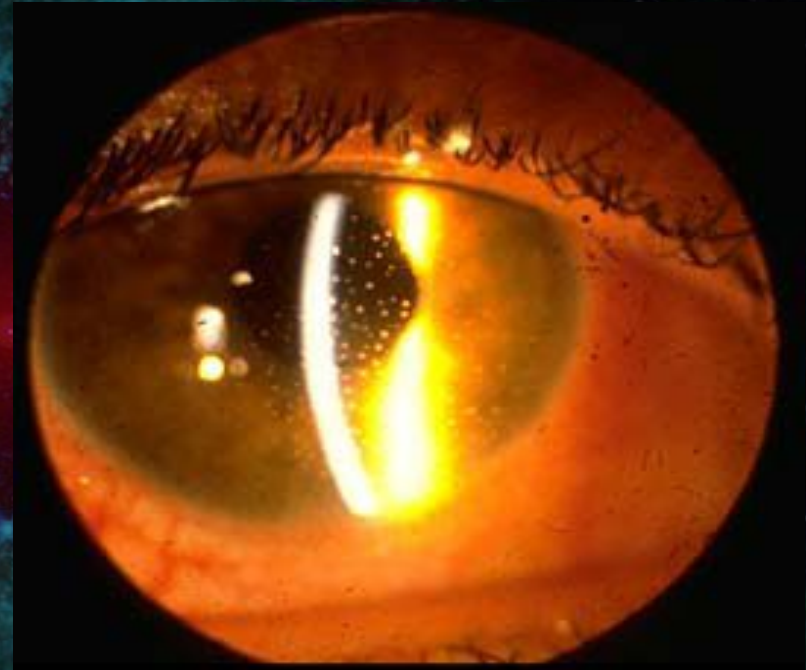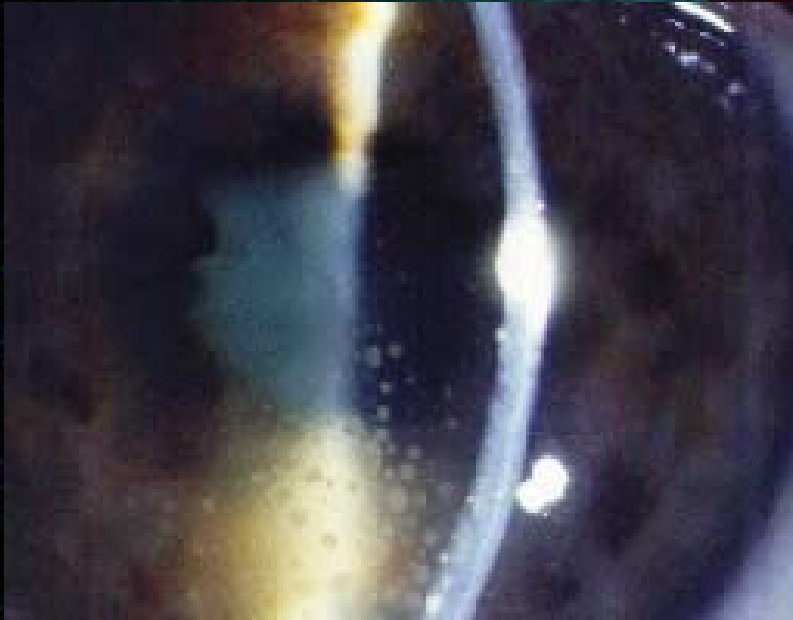. Uvéite antérieure



Synéchies irido-cristalliniennes

CAT devant un oeil rouge et/ou douloureux non traumatique

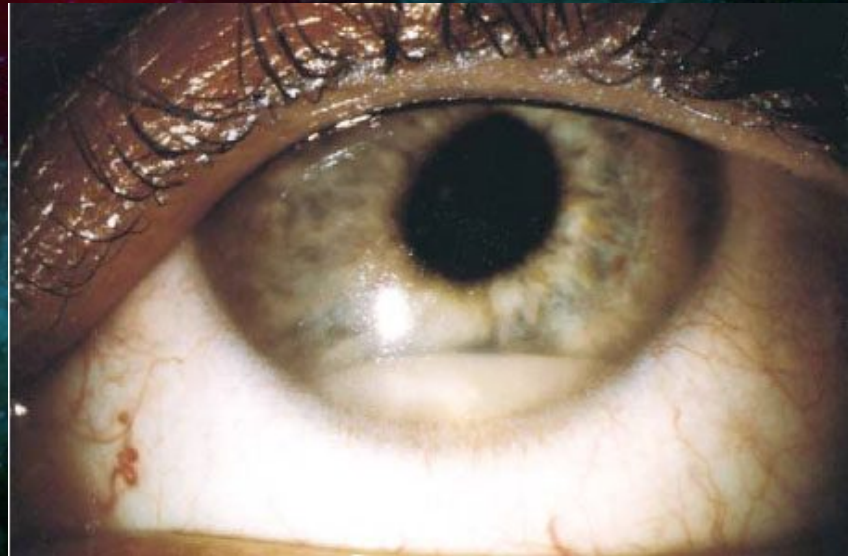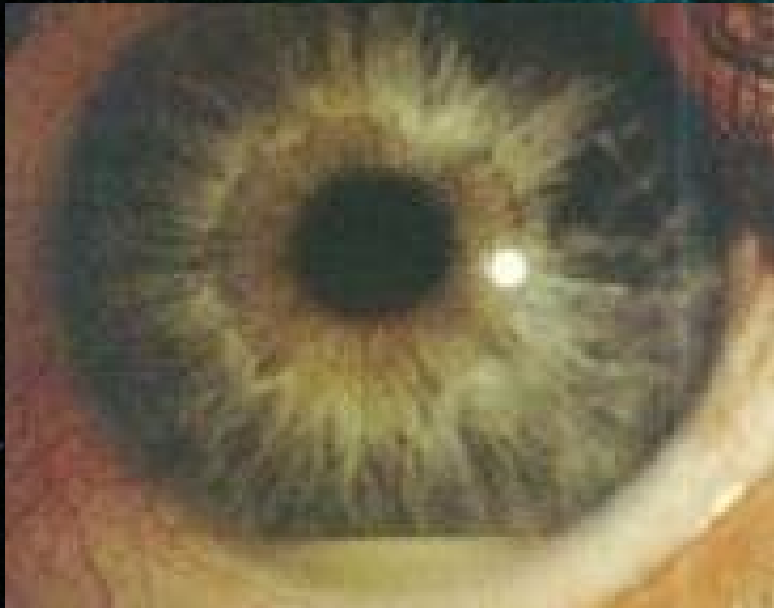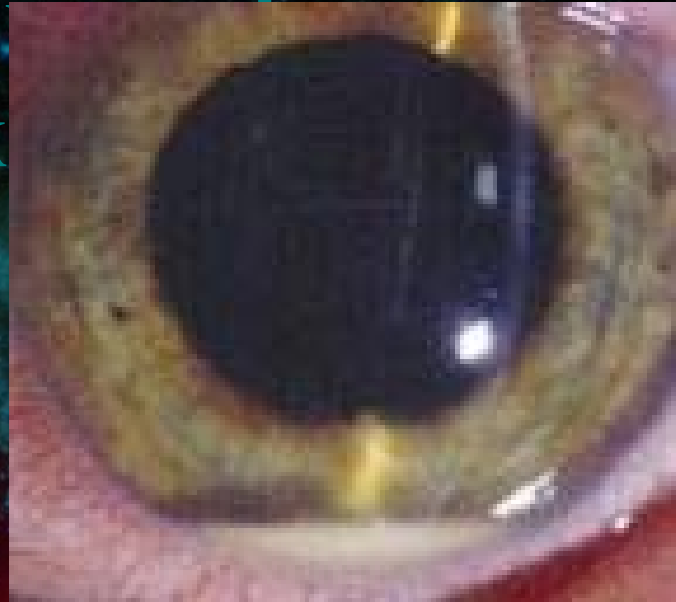. Uvéite antérieure



Précipités rétro-cornéens

CAT devant
et/ou douloureux

. Uvéite antérieure



Hypopyon

CAT devant un oeil rouge et/ou douloureux non traumatique

. Endophtalmie

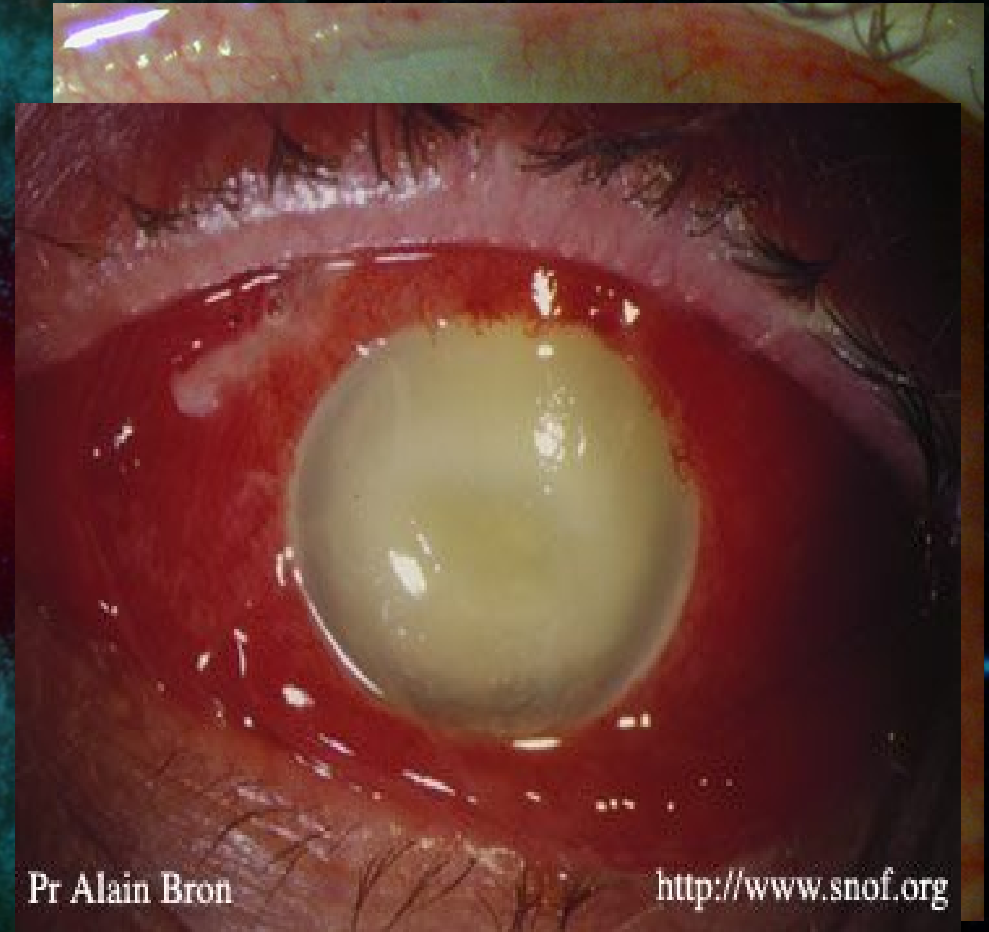Infection grave, risque de
cécité, GRAVE

ATCD chir. oph récente

Hospitalisation en urgence

Prélèvement intra-vitréen

Ttt ATB IV, Intra-vitréen et
parfois localement



Plan

- Quelques rappels anatomiques
- CAT devant un oeil douloureux et/ ou douloureux non traumatique
- **Oeil rouge et traumatisme oculaire**
- CAT devant une baisse d'acuité visuelle brutale
- À part la neurologie (amaurose, diplopie, ...)

CAT devant un oeil rouge traumatisé

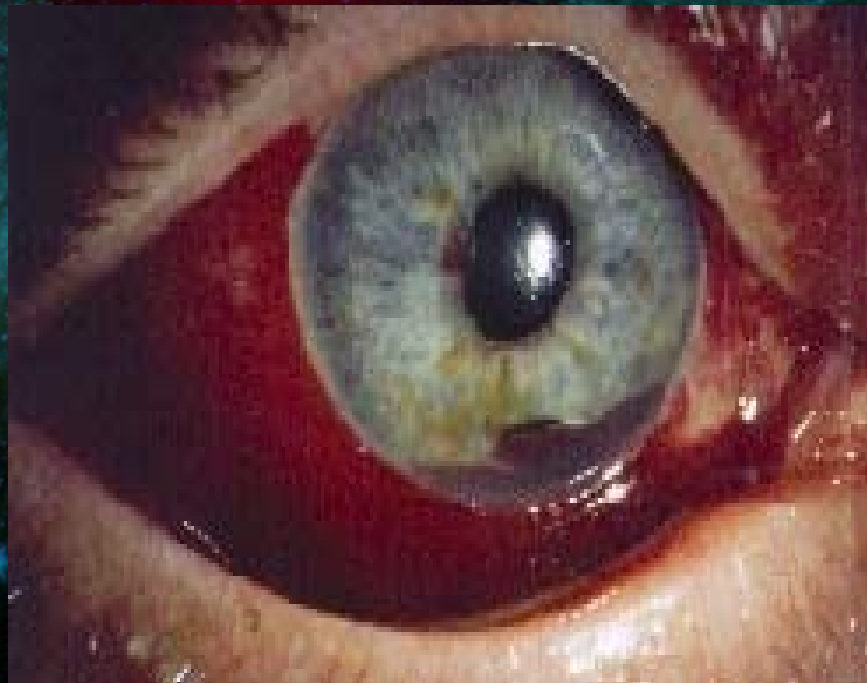- . Hémorragie sous-conjonctivale
- . Kératite post-traumatique
- . Brûlures oculaires
- . Plaies de globe
- . Contusions

 VAT à jour ?

CAT devant un oeil rouge traumatisé

. Hémorragie sous-conjonctivale

Cs oph +++ (Plaie de globe sous-jacente ?)



CAT devant un oeil rouge traumatisé

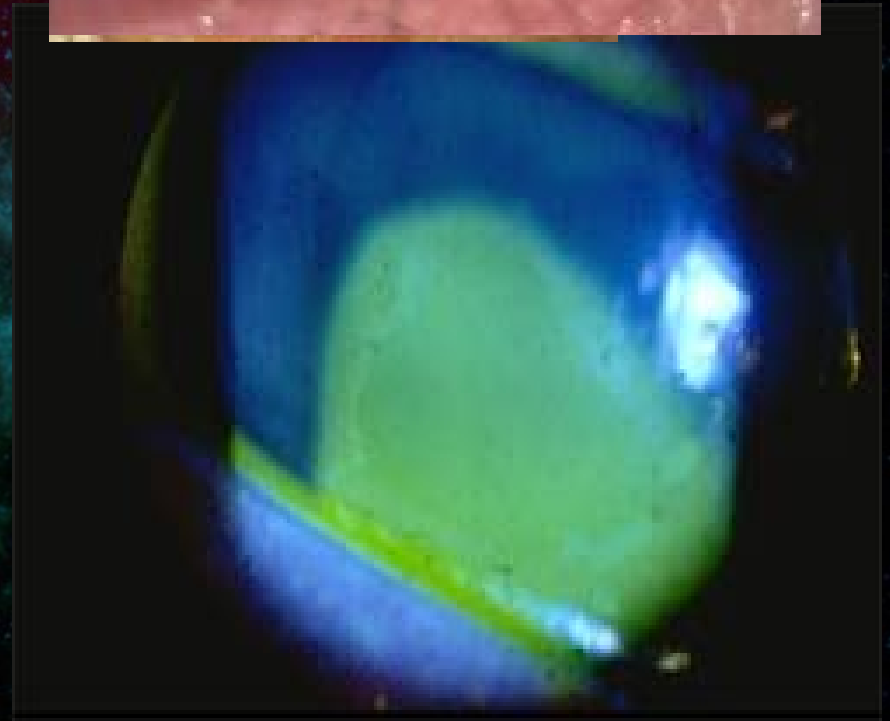
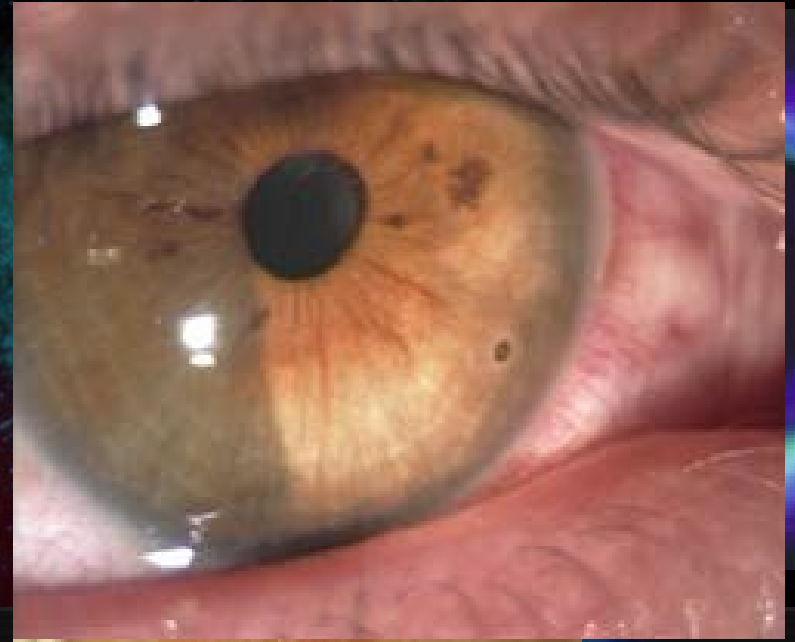. Kératite post-traumatique

Ulcération Fluo + = effraction
épithéliale

Rechercher un CE superficiel sur
la cornée ou sous la paupière
supérieure +++

Ttt : +/- ablation CE, ttt local
tobrex 3/j + pde Vit A 3/j 7js

Contrôle oph à faire



CAT devant un oeil rouge traumatisé

. Brûlures

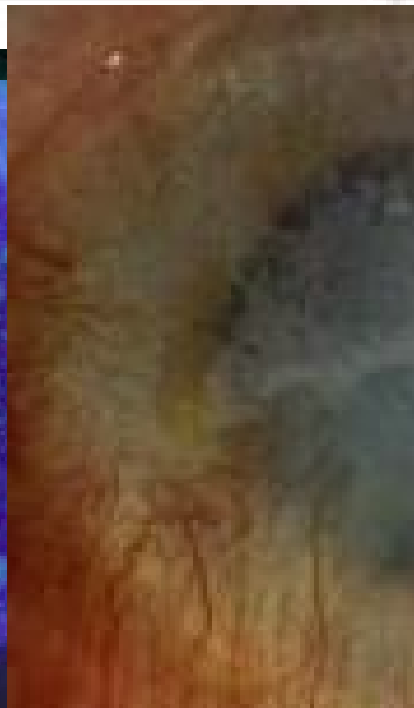
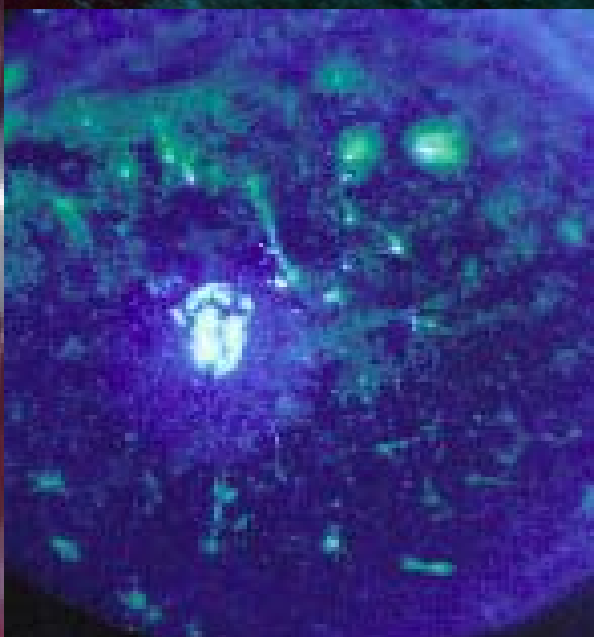
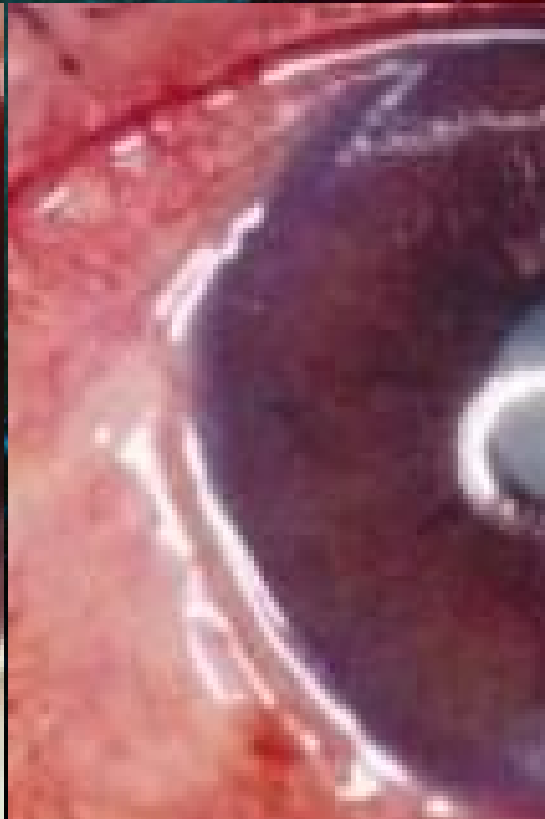
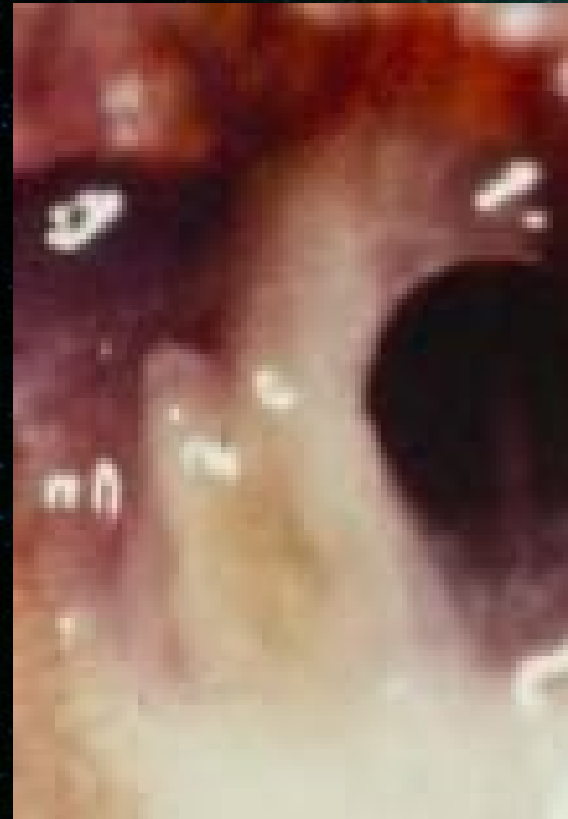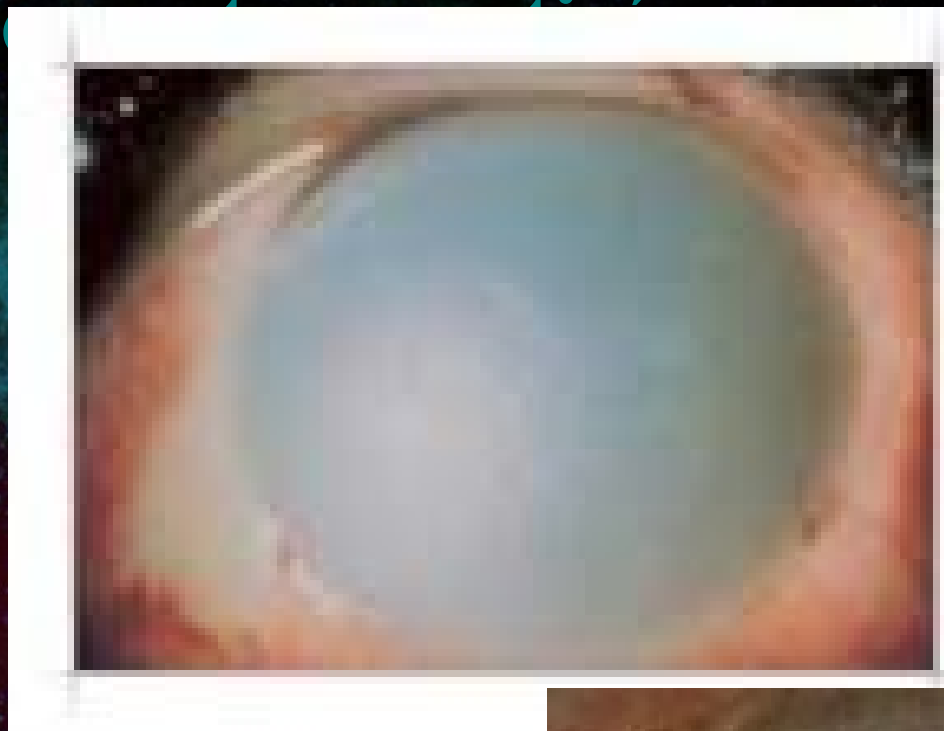
- **Thermiques** (cigarettes,...) habituellement superficielles bénignes
- **Acides** : souvent superficielles du fait de la formation de complexes avec les protéines du stroma. Peuvent être graves avec des acides très concentrés : pH<2,5.
- **Bases** : pénétration plus profonde et retardée par destruction des membranes cellulaires... Pénétration dans le stroma puis la chambre antérieure.

. Formes particulières :

- Brûlure aux UV : « ophtalmie des neiges »
- « Coup d'arc » : soudure à l'arc électrique sans lunettes
- Photo-traumatisme : atteinte rétinienne maculaire : éclipse,...

CAT devant un oeil r

. Brûlures



CAT devant un oeil rouge traumatisé

. Brûlures chimiques

En urgence, lavage oculaire abondant (même si déjà fait sur lieu de travail !!!)

Instillation de goutte de collyre anesthésique

Allonger le patient

Au moins 200 ml de sérum physiologique ou H2O

Insister sur les culs de sacs conjonctivaux supérieurs

Retourner la paupière supérieure +++ et la rincer

Adresser à l'oph en urgence

CAT devant un oeil rouge traumatisé

. Brûlures thermiques :

adresser à l'oph, délai apprécié selon gravité

Ttt par tobrex (3/j) et vitamine A pde (3/j), pansement occlusif

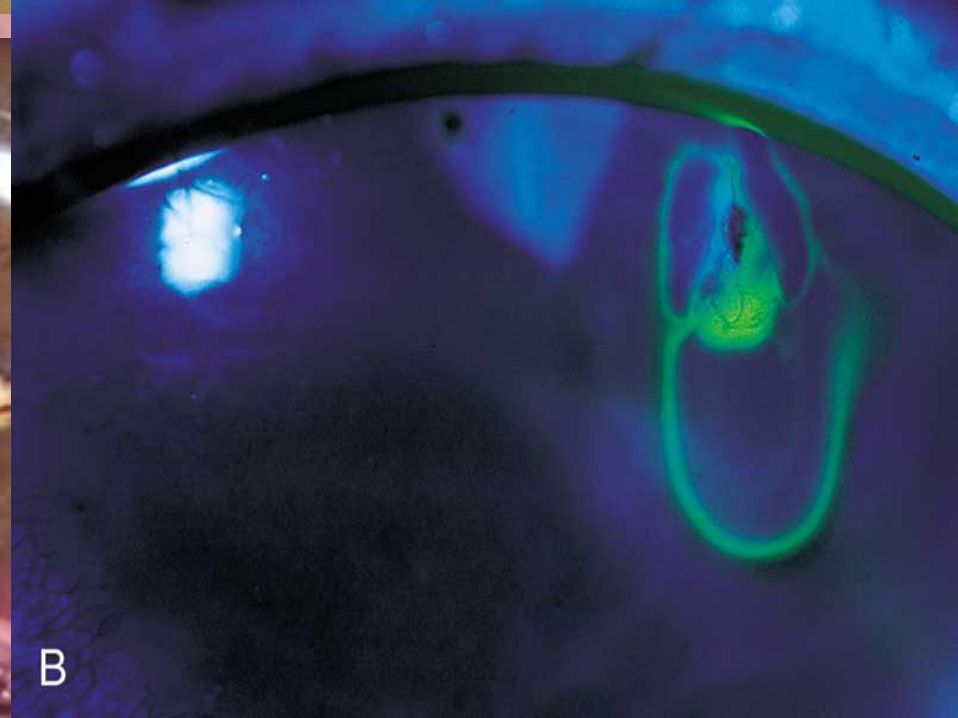
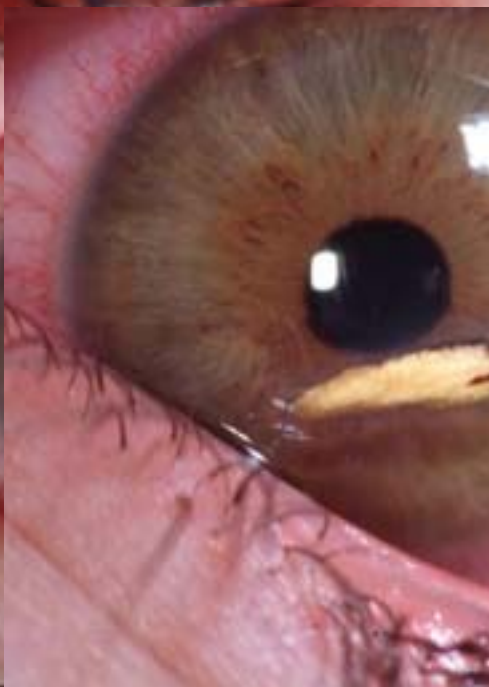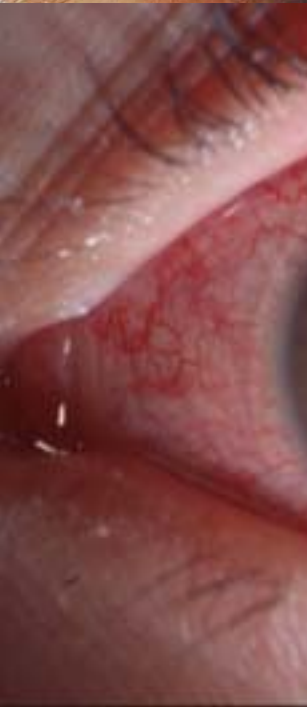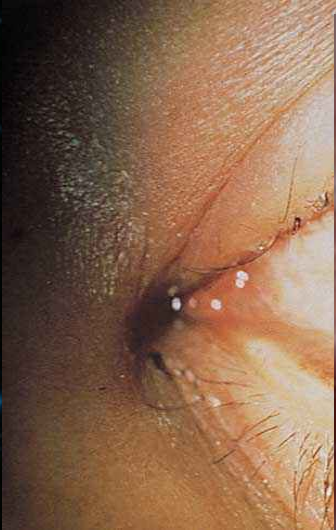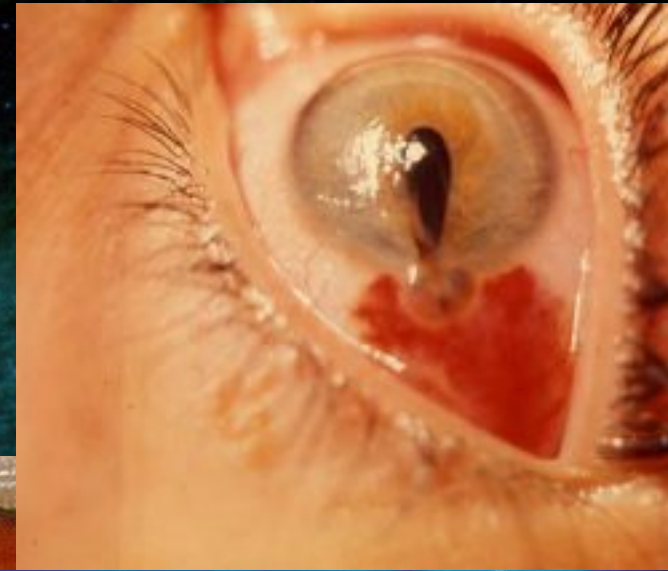CAT devant un oeil rouge traumatisé

. Plaies de globe

Hospitalisation en urgence

Laisser à jeun pour exploration chirurgicale

Au moindre doute, transfert !!!



CAT devant un oeil rouge traumatisé

. Contusions

Cornée : œdème, ulcération

Conjonctive : hémorragie sous-conjocivale

Chambre antérieure : hyphéma

Iris : mydriase, iridodialyse

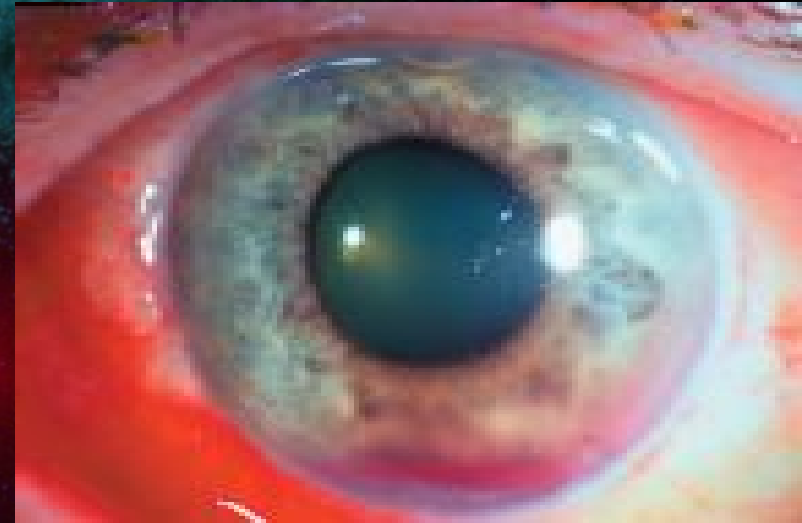
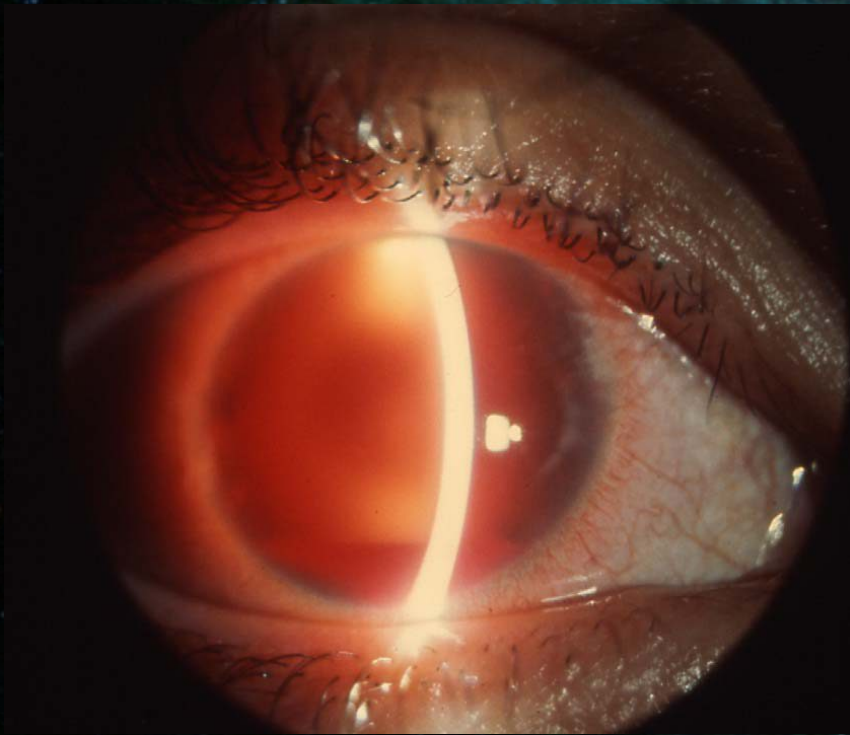
**Cristallin : cataracte traumatique,
subluxation, luxation**

Etc décollement de rétine,...

Examen oph dans les 24h

CAT devant un oeil rouge traumatisé

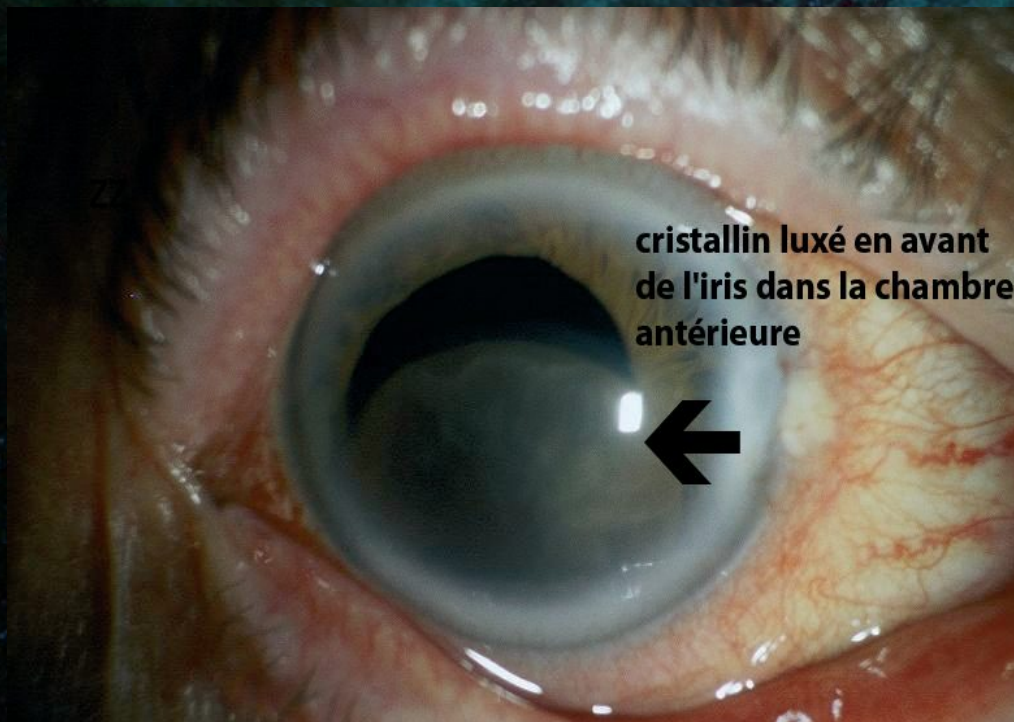
. Contusions



hyphéma

CAT devant un oeil rouge traumatisé

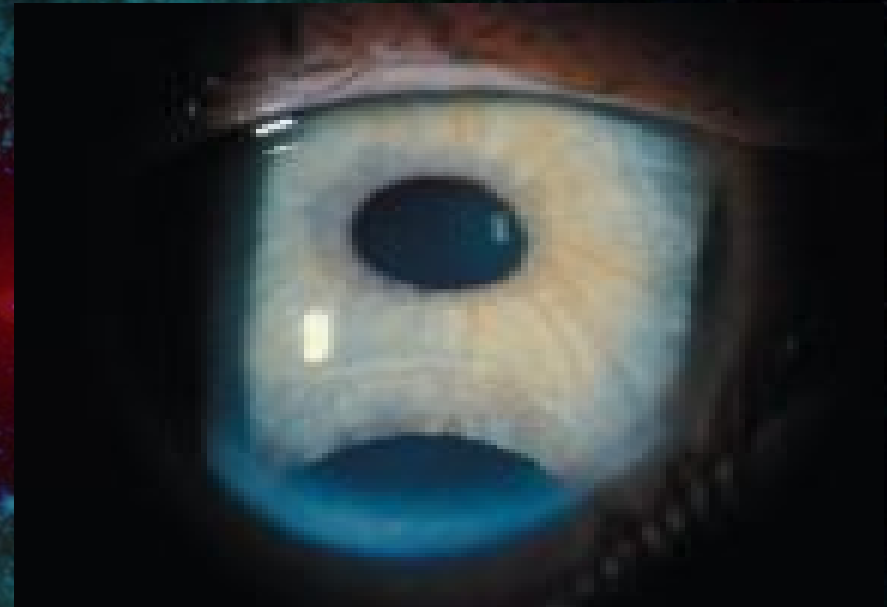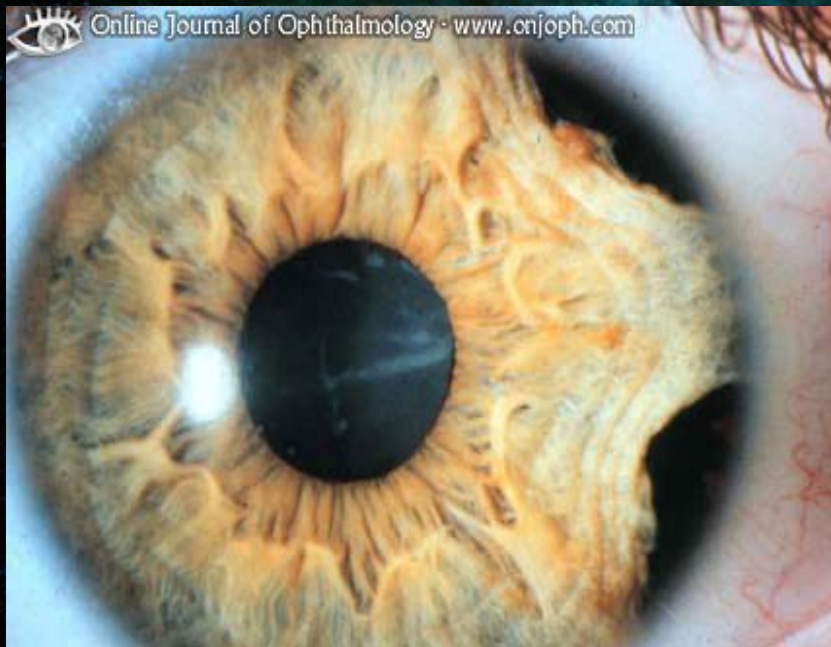. Contusions



Luxation du cristallin

CAT devant un oeil rouge traumatisé

. Contusions



iridodialyse

Plan

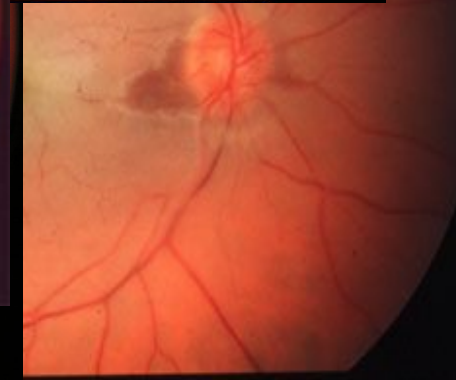
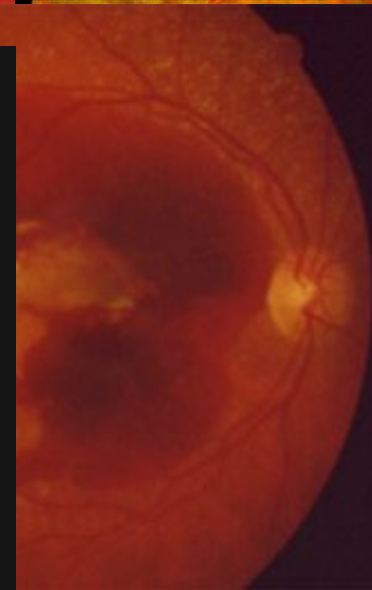
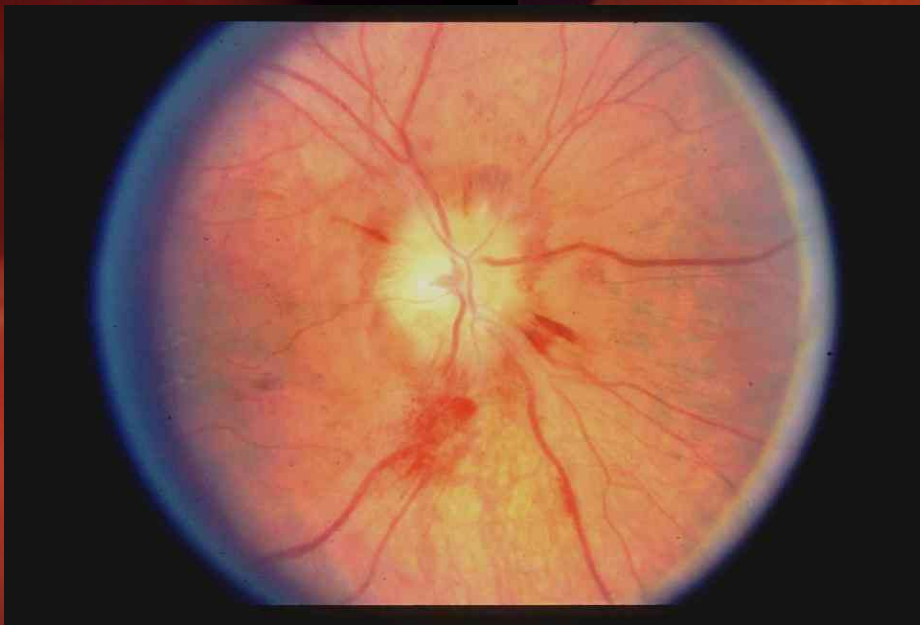
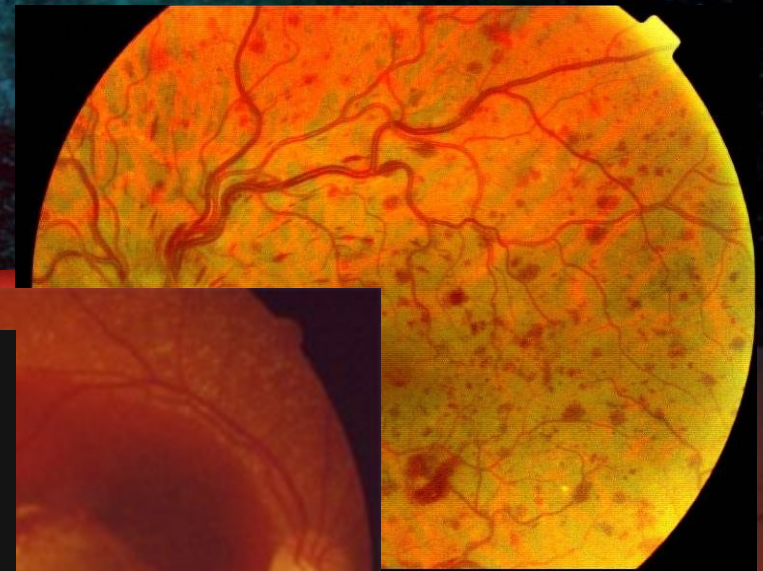
- Quelques rappels anatomiques
- CAT devant un oeil douloureux
et/ ou douloureux non traumatique
- Oeil rouge et traumatisme oculaire
- **CAT devant une baisse d'acuité visuelle
brutale**
- À part la neurologie (amaurose, diplopie, ...)

CAT devant une baisse d'acuité visuelle brutale

- Causes vasculaires rétiniennes (OACR, OVCR)**
- Atteintes du nerf optique (NOIAA, NORB,...)**
- Complication d'une DMLA**
- Hémorragie intra-vitréenne**
- Décollement de rétine**

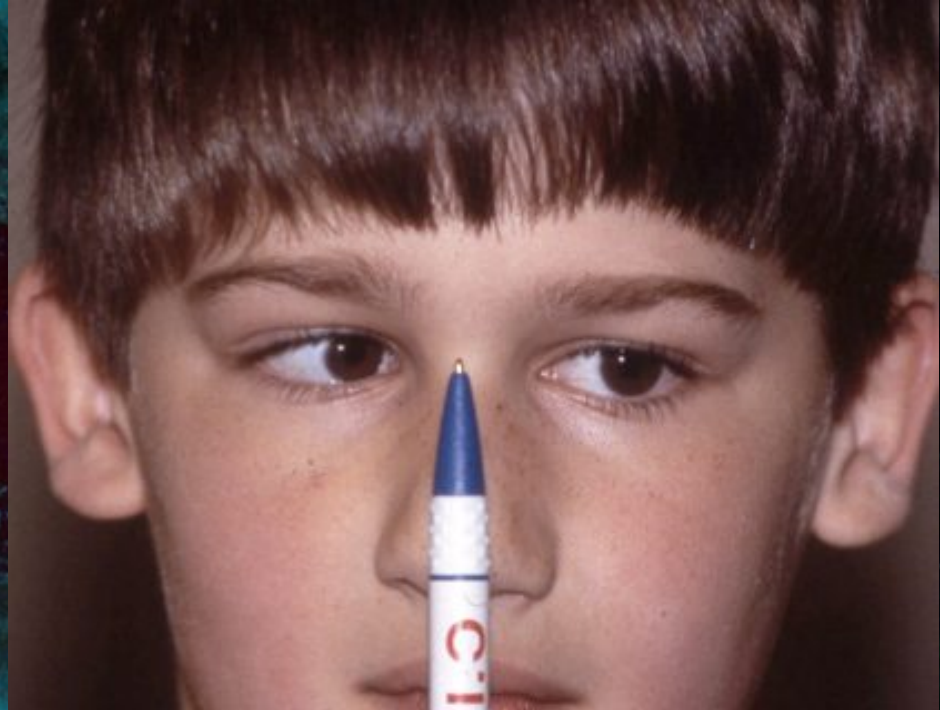CAT devant une baisse d'acuité visuelle brutale

- Causes vasculaires rétiniennes (OACR, OVCR)
- Atteintes du nerf optique (NOIAA, NORB,...)
- Complication d'une DMLA
- Hémorragie intra-vitréenne



À part la neurologie

- Diplopie



À part la neurologie

- Amaurose transitoire : anamnèse +++

Défaut de perfusion brutale et temporaire de l'oeil

TRES brutal, flou visuel, RIDEAU NOIR

durée brève < 1h

Récupération en sens inverse de l'installation

AIT → Transfert urgences médicales

Conclusions

Adresser en urgence au CHU :

- **Toute baisse d'acuité visuelle brutale**
- **Glaucome aigu**
- **Abcès cornéen, endophtalmie**
- **Les plaies de globe**
- **Les brûlures chimiques**

Conclusions

Au moindre doute, cs oph

**Besoin d'infos : médecin d'astreinte 24h/ 24 au
CHU**

Ttt le + fréquemment utilisé : Tobrex, Vit A...

**Ne jamais prescrire de corticoïdes en local sauf si
chalazion**

Attention : pas d'ATB en cas d'abcès, endophtalmie

Merci de votre attention

