

Les entorses de la cheville (item 257)

Professeur François Bonnomet

1. Définitions, épidémiologie

Une entorse est une lésion ligamentaire traumatique due à un mécanisme indirect et n'entraînant pas de perte (permanente ou temporaire) des rapports normaux des surfaces articulaires.

L'incidence journalière des entorses de la cheville est estimée à **1 cas pour 10 000 habitants**, valeur sans doute sous estimée par rapport à la réalité compte tenu de l'automédication fréquente dans ce domaine. Ces entorses constituent le motif de consultation le plus fréquent en traumatologie courante. On estime qu'elles sont responsables pour notre société d'environ d'un coût 1,2 millions d'euros par jour. Elles représentent, tous sports confondus, 15 à 20 % des traumatismes sportifs mais surviennent volontiers dans les sports collectifs avec changements brutaux d'appui (basket ball, football, volley ball). La plupart de ces entorses se produisent en **inversion** du pied et intéressent le **ligament collatéral latéral (ancien LLE, ligament latéral externe)**.

Il ne faut pas négliger des mécanismes plus rares, pouvant occasionner des lésions du ligament collatéral médial (**LLI**, ligament latéral interne) ou des ligaments de la syndesmose (ligament tibio-fibulaires inférieurs). Les lésions de ces 2 ligaments sont en fait exceptionnellement isolées. On les rencontre plutôt en association avec des fractures malléolaires.

2. Physiopathologie et classifications des entorses du ligament collatéral latéral (LCL)

Le LCL comporte 3 faisceaux :

- le faisceau antérieur ou ligament talo-fibulaire antérieur (LTFA)
- le faisceau moyen ou calcanéofibulaire (LCF)
- le faisceau postérieur ou ligament talo-fibulaire postérieur (LTFP)

L'entorse du LCL est l'apanage de **l'homme jeune**: jusqu'à la fin de la croissance, les cartilages de conjugaison sont plus vulnérables et après 50 à 60 ans, la fracture prédomine.

Le LCL est sollicité dans les mouvements de varus. En position neutre ou en flexion dorsale, ce sont les faisceaux les plus solides (LCF et LTFP) qui sont tendus pour assurer une coaptation talo-crurale maximale. Un stress en varus forcé retentira ainsi surtout sur l'articulation sous talienne à l'origine d'une entorse sous-talienne.

En revanche, si la cheville est en flexion plantaire, le faisceau le plus fragile (LTFA=2 à 3 fois plus fragile que LCF ou LTFP) est le seul tendu et donc très vulnérable en varus. En fonction de la force appliquée, il se distend ou se déchire partiellement voire complètement. Le diastasis tibio-talien latéral qui en résulte permet la mise en tension et la déchirure du LCF puis du LTFP.

La rupture siège le plus souvent en plein ligament pour les LTFA et LCF. Il faut signaler la possibilité d'un arrachement calcanéen du LCF pouvant se luxer en dehors des tendons des muscles fibulaires, compromettant les possibilités de cicatrisation spontanée. Pour le LTFA, il peut s'agir aussi d'une désinsertion partielle du talus rendant les possibilités de cicatrisation naturelle plus faciles.

L'importance du traumatisme participe à la création de lésions associées parmi lesquelles il faut citer:

- la déchirure de la capsule articulaire antérieure talo-crurale, constante en cas d'entorse grave,
- l'ouverture de la gaine des tendons fibulaires fréquente en cas de lésion du LCF,
- les fractures parcellaires liées à désinsertion d'un faisceau (pointe maléolaire ou berge talienne latérale),
- les fractures ostéochondrales du dôme talien fréquemment antéro-latérales ou les lésions ostéochondrales médiales par impaction du dôme talien, de mauvais pronostic.

Les entorses fraîches sont classées en trois groupes de gravité croissante:

- les **entorses bénignes** correspondant anatomiquement à une élongation ligamentaire sans rupture complète d'un ou plusieurs faisceaux du LLCL,
- les **entorses de gravité moyenne** où il existe une rupture complète du faisceau talo-fibulaire antérieur du LLE,
- les **entorses graves** comportant une rupture plus étendue, en avant à la capsule articulaire, en arrière au faisceau moyen (calcanéo-fibulaire), voire au faisceau talo-fibulaire postérieur.

3. Diagnostic

Il fait appel à une démarche rigoureuse et précise tant clinique que paraclinique afin de répondre à 3 questions essentielles: **s'agit-il d'une entorse du LCL, est-elle isolée, et quel est son degré de gravité?**

3.1. Clinique:

L'interrogatoire précisera la notion d'un épisode antérieur analogue, le mécanisme (inversion forcée) et les circonstances de survenue (faux pas, mauvaise réception d'un saut, accident de sport ou de 2 roues), sans qu'un parallélisme absolu puisse être fait entre violence apparente du traumatisme et gravité des lésions. Il recherchera les signes fonctionnels (douleur, oedème, échymose) qui ont suivi le traumatisme.

Certains éléments sont habituellement imputés aux entorses graves :

- la **douleur fulgurante**, suivie de sédation plus ou moins totale de quelques heures, puis de l'installation d'un fond douloureux est classique bien que non spécifique. L'impotence fonctionnelle et l'intensité de la douleur sont des éléments importants mais subjectifs. **Retenons cependant que si l'entorse bénigne vaut au patient une première nuit inconfortable, l'insomnie est la règle générale dans les entorses graves.**
- la **tuméfaction pré et sous malléolaire latérale en oeuf de pigeon**, apparue quelques minutes après le traumatisme est un élément classique de gravité mais elle

est fugace et sa rapidité de diffusion dans les parties molles aboutit, au moment de la consultation, à la constatation d'une grosse cheville échyмотique peu spécifique

- en revanche la notion d'un craquement audible, l'impression d'une déchirure, d'un déboîtement ou d'un écoulement chaud à l'intérieur de la cheville au moment du traumatisme sont des éléments en faveur d'une entorse grave.

L'examen clinique doit d'abord éliminer une fracture (malléoles, 5ème métatarsien, os naviculaire) qui conduirait à la pratique immédiate des clichés radiographiques. On retrouve fréquemment une douleur sur le trajet des 3 faisceaux sans corrélation avec la gravité.

L'existence d'un **tiroir talien antérieur** recherché genou fléchi et cheville en flexion plantaire de 10 à 15° et la sensation d'un ressaut lors de sa réduction signent la rupture du faisceau antérieur et donc la gravité. Le **baîllement tibio-talien latéral** en position neutre affirme la rupture associée du faisceau moyen. La douleur, l'oedème et l'échymose peuvent gêner leur constatation mais ces signes de laxité restent toutefois des éléments essentiels déterminer la gravité des lésions.

La contraction contrariée des tendons fibulaires peut déclencher une douleur rétromalléolaire évocatrice d'une lésion de leur gaine voire une luxation des tendons fibulaires que l'on ne peut rencontrer dans l'entorse bénigne.

3.2. Imagerie:

3.2.a- Radiographie conventionnelle

Le bilan associe un cliché de cheville de face en rotation interne de 20°, pour dégager la face latérale du talus, la malléole fibulaire et l'interligne talo-fibulaire et un cliché de profil strict pour analyser la corticale postérieure de la malléole fibulaire et le processus latérale du talus. En cas de doute sur le médio-pied, il comportera également un cliché de 3/4 déroulé latéral du pied qui visualisera la face latérale du talus, du calcanéum, du cuboïde et la base du 5ème métatarsien. **Vue l'incidence importante de cette pathologie, la systématisation de ce bilan est discutable.** Il convient de ne le demander qu'en cas suspicion ou de risque de fracture selon les **règles d'Ottawa:**

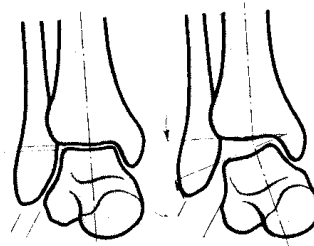
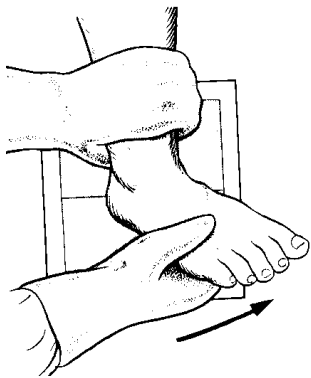
- patient de plus de 55 ans
- impossibilité de prendre appui et de faire 4 pas,
- douleur à la palpation de la base du 5ème métatarsien ou du scaphoïde (os naviculaire),
- douleur à la palpation du bord postérieur sur 6 cm ou de la pointe des malléoles.

L'application de telles règles peut faire diminuer de 20% à 30 % la prescription de radiographies avec une incidence économique évidente

3.2.b- Clichés dynamiques

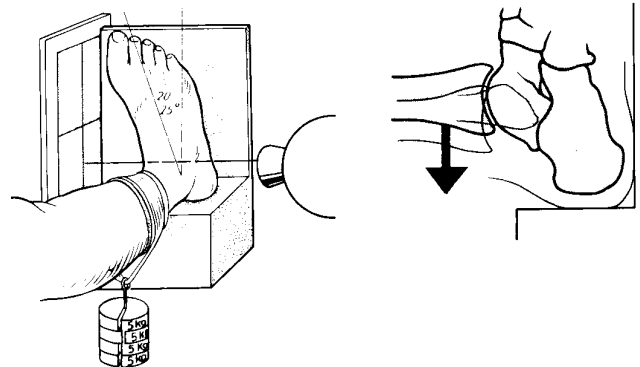
Leur but est de mettre en évidence et de quantifier la laxité dans le plan frontal (varus forcé) et dans le plan sagittal (tiroir antérieur). Leur seuil de significativité pour le diagnostic d'entorse grave se situe au dessus de 10° à 15 ° pour le varus et de 8 à 10 mm pour le tiroir antérieur. Cependant les valeurs que l'on peut obtenir sont influencées par de nombreux facteurs: antalgie satisfaisante (anesthésie locale, locorégionale) ou non, technique utilisée (mouvement forcé manuel ou instrumenté), importance de la force appliquée si elle est mesurable, position du pied (varus, varus équin), laxité constitutionnelle (analyse des valeurs absolues ou relatives par rapport au côté sain).

Malgré leur fiabilité théorique indiscutable, leur sensibilité et leur spécificité en pratique clinique sont plus aléatoires et leur utilisation systématique aux urgences est exceptionnelle pour les lésions fraîches.



Ceci est fait par un cliché de face en varus forcé sous anesthésie locale qui recherchera un bâillement externe entre la surface articulaire tibiale et le dôme talien.

Un deuxième cliché tenu, de profil en appliquant une contrainte en tiroir antérieur sur l'arrière pied recherchera un déplacement antérieur de l'astragale en avant du pilon tibial. Ce déplacement sera mesuré.



3.2.c- Place des autres examens

L'échographie : son faible coût, son accès facile et le caractère superficiel des faisceaux ligamentaires en font, en théorie, un examen de choix pour visualiser différents types de lésions: oedème d'insertion, désinsertion, rupture, arrachement osseux. Cependant, cet examen reste difficile et nécessite un échographiste expérimenté disposant d'un matériel performant (dispositif d'interposition correct et barrette électronique linéaire), conditions rarement obtenues dans le cadre de l'urgence.

L'IRM : sa fiabilité semble excellente dans le cadre des lésions fraîches mais ses indications sont actuellement limitées du fait d'un accès difficile aux appareils dans un contexte d'urgence. L'augmentation du nombre d'appareil et l'amélioration des capacités pourrait en faire un examen plus habituel, y compris dans la surveillance et le contrôle de la cicatrisation ligamentaire.

3.3. Synthèse:

La prise en charge des entorses de la cheville fait maintenant de plus en plus l'objet d'un consensus (Conférence de consensus. Entorse de la cheville au service d'accueil et d'urgence, Roanne, 28 avril 1995).

Le diagnostic d'entorse isolée du LCL ayant été posé (examen clinique, critères d'Ottawa +/- radiographies standards), ce sont les critères de gravité qui guideront la conduite à tenir:

- l'entorse est manifestement bénigne ou au contraire les signes de gravité sont évidents; nous discuterons plus loin la conduite à tenir

- plus fréquemment, il est peu aisé cliniquement de trancher notamment entre entorse grave et moyenne et il faut savoir réévaluer la situation 3 à 5 jours plus tard en appliquant immédiatement un protocole médical associant le **repos**, l'application immédiate de froid (vessie de **glace**), la réalisation d'un **bandage compressif**, la **surélévation** du membre atteint (**protocole RICE**). Les cannes béquilles sont nécessaires pour soulager l'appui. Les antalgiques et les anti-inflammatoires non stéroïdiens sont utiles et le recours à la prévention anti-thrombotique sera adaptée aux risques veineux.

Un nouveau bilan clinique réalisé au terme de ces quelques jours permettra la plupart du temps d'établir un diagnostic de gravité. En cas de doute persistant, on peut alors envisager le recours aux clichés en stress.

4. Diagnostic différentiel

4.1. La luxation traumatique des tendons fibulaires est rare.

Le blessé a senti le tendon sauter à la face latérale de la cheville, la douleur provoquée est rétro malléolaire latérale et la sollicitation en éversion contrariée, montre une luxation des tendons sur le versant superficiel de la malléole latérale. Retenons qu'elle peut être associée à une entorse grave du LCL puisque le faisceau moyen constitue un élément de stabilisation des tendons fibulaires dans la gouttière rétromalléolaire.

4.2. L'entorse de l'articulation sous-talienne:

est fort rare, isolément. La douleur est plus bas située et il n'y pas d'instabilité tibio-talienne objective.

4.3. Les différentes fractures du cou-de-pied:

seront éliminées par la clinique et les clichés radiographiques.

5. Évolution - complications

5.1. Il faut penser et rechercher une lésion ostéocondrale du talus:

Elle résulte de l'impaction du talus contre le pilon tibial ou la facette articulaire malléolaire latérale. Allant de la simple impaction cartilagineuse jusqu'à la fracture ostéocondrale visible et déplacée, elle est essentiellement rencontrée dans les entorses graves.

De petites tailles, elles sont souvent méconnues sur les clichés radiographiques initiaux et ne seront découvertes que s'il y a exploration chirurgicale ou parce que le patient développera dans les suites un tableau clinique fait de douleurs persistantes, de craquements articulaires, de sensations de corps étrangers, voire de blocages fugaces de la cheville .

Le diagnostic sera alors évoqué et confirmé par un arthroscanner.

Le traitement repose la plupart du temps sur l'ablation du fragment chirurgicalement ou par une arthroscopie de cheville.

5.2. L'instabilité chronique de la cheville est la deuxième complication à redouter:

Elle est caractérisée par la répétition de plus en plus fréquente et de plus en plus facile d'entorses du versant externe de la cheville.

Ces instabilités font le lit de l'arthrose talo-crurale secondaire. Elle se manifeste généralement, dans un contexte d'entorses à répétition, par une insécurité à la course ou à la marche, sur terrain accidenté voire plat, associée parfois des douleurs même en dehors des épisodes aigus.

L'examen clinique est destiné à mettre en évidence la laxité du LCL :

- dans le plan frontal sous forme d'un ballottement talien ou de l'apparition d'une dépression pré-malléolaire en varus équin
- et dans le plan sagittal, sous forme d'un tiroir talien antérieur visible voire audible lors de sa réduction.

Cette recherche est bilatérale et comparative pour éliminer ou apprécier une possible hyperlaxité constitutionnelle que l'on pourra éventuellement retrouver au niveau d'autres articulations (doigts, coudes, épaules).

L'examen comportera l'analyse de l'articulation sous-talienne dont la stabilité peut être altérée par le biais du faisceau moyen du LCL ou du fait d'une atteinte associée des fibres antéro-latérales du ligament en haie.

Le bilan radiographique statique (cliché de face en rotation interne à 20° et de profil strict) est nécessaire pour rechercher des stigmates d'entorses à répétition

(arrachements osseux, ossifications ligamentaires), des lésions associées (ostéochondrite du dôme talien, synostose du tarse postérieur) et des stigmates d'arthrose débutante.

Le bilan radiographique dynamique est réalisé sur les 2 chevilles dans des conditions techniques analogues à celles décrites pour les lésions fraîches mais son résultat n'est pas perturbé par les douleurs ou les contractures musculaires.

Le seuil de positivité est de 10° pour le cliché de face en varus équin, la mesure de l'angulation reflétant assez fidèlement l'importance de la laxité (LTFA= 10 à 15°, LTFA et LCF= 20 à 25°, 3 faisceaux= 30° et plus). De profil, on parlera de laxité au delà de 8mm de tiroir antérieur, le parallélisme radio-anatomique étant ici plus flou.

Ces clichés n'ont donc de valeur que s'ils sont positifs, leur négativité n'éliminant pas formellement une distension ligamentaire. Dans ces cas, l'arthroscanner semble utile : il analysera précisément l'état des différents faisceaux du LCL (distension, rupture, fibrose) et visualisera l'ensemble du cartilage talien à la recherche de lésions ostéochondrales.

L'IRM simple n'a pas grand intérêt dans l'évaluation des lésions ligamentaires. Seule l'arthro-IRM au gadolinium semble avoir une sensibilité supérieure à l'arthroscanner.

L'instabilité chronique impose un traitement spécifique, pouvant faire appel à différentes techniques : ligamentoplastie de substitution en utilisant le tendon du court fibulaire (technique de CASTAING), ligamentoplastie au périoste, effacement de la chambre pré-malléolaire avec retension capsulo-ligamentaire selon DUQUENOY.

6. Thérapeutique

-le traitement conservateur est de règle pour la plupart des entorses. Il doit privilégier le traitement fonctionnel à l'immobilisation par plâtre ou résine autrefois largement utilisé. Ce traitement fonctionnel peut consister en une simple contention par "élastoplast" (strapping de la cheville) ou l'utilisation d'orthèses amovibles (type Aircast). Il permet de débiter précocement une rééducation appropriée visant en particulier à récupérer un bon contrôle musculaire par les haubans musculaires externes (court et long péronier latéral) : c'est la rééducation proprioceptive.

- Le traitement chirurgical par suture directe suivie d' une immobilisation plâtrée pendant 4 à 6 semaines est beaucoup plus rarement indiqué. Il est réservé aux entorses graves avérées chez le **jeune sportif de haut niveau** ou en cas de **lésions associées** (fracture ostéochondrale, luxation des tendons fibulaires). En revanche, les arrachements osseux au niveau des insertions des faisceaux ligamentaires ne constituent pas une indication chirurgicale formelle et l'attitude est fréquemment identique à celle adoptée dans les lésions isolées du LCL.

7. Les autres entorses

7.1.- Entorses du ligament collatéral médial (LCM)

Le ligament collatéral médial est un éventail fibreux et épais, s'étendant de la malléole tibiale au calcaneum, au talus et au ligament calcaneéo naviculaire inférieur. Il comprend 2 feuillets bien individualisés surtout dans leur portion distale:

- le feuillet profond déborde en arrière du feuillet superficiel et s'insère sur la pointe et la partie postérieure de la malléole en haut et sur le tubercule postéro-médial du talus en bas,
- le feuillet superficiel ou ligament deltoïdien s'insère sur le bord antérieur et la face médiale de la malléole tibiale et se fixe en éventail d'avant en arrière sur le bord supérieur de l'os naviculaire, le col talien, le ligament calcaneoscapoïdien inférieur et le sustentaculum tali.

Les lésions du LCM sont fréquentes dans le cadre des équivalent-fractures bimalléolaires mais des lésions isolées peuvent survenir. Elles sont cependant beaucoup plus rares que les entorses du LCL (3 à 10 % des entorses de la cheville) du fait d'une part d'une solidité du LCM plus importante que celle du LCL et d'autre part d'une fragilité relative de la malléole tibiale favorisant les fractures aux dépens des entorses.

Les entorses isolées du LCM ne peuvent au contraire des entorses du LCL être la conséquence d'un simple faux pas; on les rencontre plutôt à l'issue d'une chute d'un lieu élevé ou d'un traumatisme sportif violent (tacle, marche sur le ballon, chute d'une poutre de gymnaste).

Cliniquement, l'hématome est souvent moins important que pour les entorses du LCL mais l'échymose péri et sous malléolaire médiale ayant tendance à diffuser rapidement vers l'arche médiale du pied est classique; dans cette forme isolée la palpation de l'ensemble de la fibula est indolore.

Le bilan radiographique statique (cheville de face, de face en rotation interne de 20° et de profil) éliminera un arrachement de la pointe malléolaire, une incarceration du LCM sous forme d'un diastasis talo-malléolaire médial et une fracture ostéocondrale du dôme talien (angle supéro-médial et latéral).

Les clichés dynamiques en valgus n'ont d'intérêt qu'en cas d'indication chirurgicale: fracture ostéocondrale ou incarceration ligamentaire. En dehors de ces cas, le traitement est en général conservateur par immobilisation plâtrée ou en résine pendant 4 à 6 semaines ou selon la méthode fonctionnelle (strapping ou orthèses amovibles + physiothérapie).

7.2.- Entorses de la syndesmose

Les ligaments de la syndesmose sont constitués par le ligament tibio-fibulaire antérieur (s'étendant du tubercule de Tillaux au bord antérieur de la malléole fibulaire), le ligament tibio-fibulaire postérieur (s'étendant du tubercule postéro-latéral du tibia au versant postérieur de la malléole fibulaire) et le ligament tibio-fibulaire interosseux qui se prolonge par la membrane interosseuse. En assurant le maintien de la congruence articulaire (ligament tibio-fibulaire antérieur = 35%, ligament tibio-fibulaire postérieur = 40%, ligament tibio-fibulaire interosseux = 20%), ces ligaments permettent la répartition harmonieuse entre tibia et fibula des forces transmises au

talus. Mécaniquement, leur absence est équivalente à une résection de la malléole fibulaire.

Les lésions des ligaments de la syndesmose sont l'apanage des fractures bimalléolaires par pronation. Les lésions isolées sont en revanche plus rares (1% des entorses de la cheville). C'est le ligament tibio-fibulaire antérieur qui est le plus souvent touché dans un mécanisme de rotation externe brutale du pied (ski) mais des cas de lésion isolée du ligament tibio-fibulaire postérieur sont décrits après tackle appuyé (football).

La dorsi-flexion du pied et la mise en valgus de la cheville avec rotation externe du pied sont douloureuses de même que le "**Squeeze Test**": la compression proximale au mollet du tibia et de la fibula provoque un écartement distal et réveille une douleur sur la syndesmose. Le traitement repose sur l'immobilisation par botte plâtrée ou en résine pendant 4 à 6 semaines avec appui partiel différé. En cas de diastasis sur les clichés standards, la suture ou la réinsertion peuvent s'imposer.

LES LESIONS MENISCALES DU GENOU

(item 257)

JH. JAEGER

ANATOMIE

Les ménisques du genou sont des organes semi-lunaires, en forme de croissant, prismatiques triangulaires. On leur distingue classiquement 5 parties (fig 3) : 2 cornes (antérieures et postérieures) qui sont des zones d'insertion osseuse et 3 segments, antérieurs, moyens et postérieurs. Leur bord périphérique est adhérent à la capsule, en totalité pour le ménisque interne, en partie pour le ménisque externe qui au niveau de son segment postérieur est à distance de la capsule de part le passage du tendon poplité. Cette zone non adhérente correspond au hiatus poplité. Le ménisque interne a une forme de C avec des cornes divergentes, alors que le ménisque externe a une forme de O avec des cornes convergentes (fig 1). Ce dernier a une surface plus étendue et est plus mobile que son homologue interne. Les 2 ménisques sont unis au niveau de leur corne antérieure par le ligament inter-méniscal antérieur ou ligament jugal.

La vascularisation (fi 2) est de type radiaire, présente uniquement au niveau du tiers périphérique du ménisque. Toute lésion située en zone non vascularisée ne peut pas cicatriser.

ROLES DES MENISQUES

Les ménisques assurent 4 principales fonctions :

- **stabilité du genou** : ce rôle est essentiellement dévolu au segment postérieur du ménisque interne qui se comporte comme un coin entre le tibia et le fémur, limitant la translation antérieure du tibia sous le fémur ; il assure ainsi 20% de la stabilité antérieure du genou (80% pour le LCA) ;
- **congruence** : les ménisques compensent l'incongruence osseuse, plus marquée au niveau du compartiment externe ; cette congruence est permanente durant les mouvements de flexion extension en raison de la mobilité antéro-postérieure des ménisques ;
- **transmission et amortissement des forces** : sur un genou en extension, 50% des forces de compression sont transmises par les ménisques ; leur rôle d'amortisseur est lié à l'architecture des fibres de collagène et à l'état d'hydratation (l'eau représente 60 à 80% du poids du ménisque) ;
- **lubrification** : leurs surfaces et leurs mobilités permettent la répartition du liquide synovial lors des mouvements de flexion-extension.

L'étude de ces fonctions permet de comprendre que le ménisque interne est surtout soumis à des forces de compression et qu'il développera surtout des lésions longitudinales postérieures, alors que le ménisque externe est plus soumis à des forces de cisaillement, source de clivage horizontal.

ETIOPATHOGENIE

On distingue 3 types de lésions méniscales :

- **les lésions traumatiques** : elles sont le plus souvent isolées, survenant après un accident sportif chez le sujet jeune ; parfois elles sont associées à une atteinte ligamentaire (LCA), contemporaines de l'entorse ou secondaires à la laxité ligamentaire ;
- **les lésions dégénératives** : elle apparaît entre 40 et 50 ans, sans notion de traumatisme vrai, plus volontiers dans certaines professions exposées (carreleurs ...).
- **les lésions sur anomalies congénitales** : il s'agit essentiellement des ménisques discoïdes externes qui peuvent devenir symptomatique au cours de l'adolescence

ANATOMOPATHOLOGIE

La description d'une lésion méniscale doit comprendre la localisation de la fissure du type de trait.

Topographie des lésions

Les lésions méniscales internes sont plus fréquentes (75%) que les lésions méniscales externes. Toutes les zones du ménisque peuvent être le siège d'une lésion mais ce sont principalement les segments postérieurs qui sont concernés par les fissures.

Type de rupture

3 types principaux de ruptures peuvent être individualisés (fig 4):

- **les ruptures verticales ou longitudinales** : elles sont situées dans le sens des fibres longitudinales ; elles sont soit complètes, intéressant toute l'épaisseur du ménisque, soit incomplètes, uniquement visibles à la face inférieure ou supérieure du ménisque ; elles siègent à une distance variable du bord périphérique, réalisant au maximum une désinsertion ménisco-synoviale ; lorsqu'elle est complète, la partie libre peut se luxer dans l'échancrure et réaliser une anse de seau ; lorsque la fissure se prolonge vers le bord libre, elle réalise une languette méniscale ;
- **les ruptures horizontales** : c'est un clivage horizontal dans l'épaisseur du ménisque qui est ainsi séparé en 2 volets supérieur et inférieur ; c'est dans ce type de lésion que s'observent les kystes méniscaux (surtout externes) ;
- **les ruptures transversales ou radiales** : elles sont perpendiculaires au bord libre du ménisque.

Ces différents types anatomiques peuvent s'associer pour former des **lésions méniscales complexes**.

DIAGNOSTIC CLINIQUE

Interrogatoire

Temps essentiel, il distingue les lésions survenues après un traumatisme ou progressivement (lésions dégénératives). Les traumatismes les plus évocateurs sont le passage brutal de la position accroupie à la position debout ou encore un mouvement de pivot en rotation externe sur genou fléchi.

Le signe fonctionnel le plus typique est l'existence de **blocage**, c'est à dire une difficulté à réaliser une extension complète avec sensation de résistance élastique alors que la flexion est libre. Il est important de distinguer ces blocages vrais, mécaniques, des blocages antalgiques entretenus par une contracture réflexe des ischio-jambiers. La distinction peut être faite en plaçant le sujet en décubitus ventral et lors des blocages antalgiques, le déficit d'extension va céder par épuisement du tonus des ischio-jambiers.

Les autres signes fonctionnels sont moins spécifiques : douleurs sur l'interligne fémoro-tibial, hydarthrose à répétition, sensation de dérobement, d'insécurité du genou.

Signes physiques

L'examen clinique est **bilatéral et comparatif**. Il s'inscrit dans le cadre d'un **examen programmé** du genou (non détaillé ici) à la recherche de signes méniscaux spécifiques :

- douleur à la palpation des interlignes méniscaux internes et externes sur un genou fléchi à 80° (**signe de OUDARD**) (fig 5);
- douleur lors de l'extension passive forcée du genou avec contrainte en varus pour le ménisque interne et en valgus pour le ménisque externe (**manœuvre de MC MURRAY**) (fig 6);
- douleur et/ou ressaut ressenti par le pouce et l'index placés dans l'interligne fémoro-tibial lors de la flexion passive maximale du genou et réalisation de mouvements de rotation interne (ménisque interne) ou externe (ménisque externe) (**manœuvre de CABOT**) (fig 7) ;
- recherche en décubitus ventral, genou fléchi à 90°, d'une douleur lors de la compression axiale associée à de la rotation externe (ménisque interne) et rotation interne (ménisque externe) (**GRINDING TEST**) (fig 8);
- palpation d'un kyste en regard de l'interligne fémoro-tibial notamment externe (souvent associé à une fissure horizontale du ménisque externe)

L'ensemble de ces signes ne sont pas présent à chaque fois mais la présence d'au moins 2 d'entre eux est fortement évocatrice de lésion méniscale (le plus souvent association du signe de Oudard et manœuvre de Cabot positive).

IMAGERIE

La réalisation d'un bilan radiographique standard est systématique, les autres examens tels l'arthrographie, l'arthroscanner ou l'IRM sont facultatifs, discutés au cas par cas.

Radiographies standard

Ce bilan comporte des clichés du genou de face, profil et une incidence fémoro-patellaire à 30° de flexion.

Il permet de rechercher des fragments ostéo-chondraux intra-articulaires ou des signes de calcifications méniscales (chondrocalcinose).

L'arthrographie

Il s'agit d'un examen invasif qui consiste à injecter en intra-articulaire un produit de contraste iodé (vérifier l'absence d'allergie à l'iode) qui va se « mouler » sur la surface des ménisques et y pénétrer en cas de fissure. Cet examen est assez sensible pour les fissures des segments postérieurs des ménisques internes, moins pour les ménisques externes.

L'arthroscanner

Le principe est identique à l'arthrographie mais l'injection de produit de contraste est suivie de la réalisation d'un scanner. Il permet, par rapport à l'arthrographie, une meilleure analyse des 2 ménisques mais aussi du cartilage. C'est donc un examen particulièrement intéressant tant sur le plan du diagnostic positif que du diagnostic différentiel.

IRM

C'est un examen non invasif, très sensible et spécifique dans la recherche de lésions méniscales. Il permet en outre l'analyse du cartilage (moins bien que l'arthroscanner) et du pivot central (LCA, LCP). Il comporte néanmoins un certain nombre de faux positifs (environ 30%), en particulier pour les lésions méniscales externes (confondues avec l'artère radiaire). Cet examen pose (du moins en France) encore des problèmes de disponibilité et de coût.

En pratique courante, il est souvent réalisé un bilan radiographique standard associé à un des 3 autres examens, le choix étant dicté par le type de lésion recherché et par les disponibilités locales d'imagerie.

DIAGNOSTIC DIFFERENTIEL

Corps étrangers intra-articulaires

Il s'agit de fragments ostéo-chondraux libérés dans l'articulation suite à un traumatisme, une ostéochondrite ou une ostéochondromatose. L'expression clinique se traduit par des douleurs et des blocages. La radiographie standard permet habituellement de les mettre en évidence.

La pathologie rotulienne

Les syndromes fémoro-patellaires (douleurs par « irritation » du cartilage fémoro-patellaire) sur rotules stables ou instables s'expriment sous forme de douleur (généralement antérieure), de pseudo-blocages ou d'instabilité. Les signes cliniques méniscaux sont le plus souvent absents. En cas de doute, la réalisation d'un examen complémentaire est contributive (arthroscanner ou IRM).

L'entorse du ligament collatéral médial

Elle pose un problème de diagnostic différentiel avec les lésions du segment postérieur et moyen du ménisque interne notamment dans les semaines qui suivent le traumatisme. Les douleurs réveillées par la palpation de l'interligne fémoro-tibial interne ne sont pas

spécifiques puisque le ligament collatéral médial passe en regard du ménisque à ce niveau. En cas de persistance de la symptomatologie après traitement médical, la réalisation d'un examen complémentaire plus approfondi est tout à fait licite (arthroscanner ou IRM).

L'arthrose fémoro-tibiale

Elle peut simuler une lésion méniscale par l'existence de douleurs compartimentales et d'hydarthrose. Le bilan radiographique avec une incidence de face en flexion de 30° (incidence de schuss) voir un arthroscanner permet de faire la différence.

TRAITEMENT

Le traitement des lésions méniscales est *chirurgical*. Il est le plus souvent entrepris par *arthroscopie*. L'arthrotomie chirurgicale n'est plus utilisée que lors de méniscectomies difficiles, surtout externes.

Le traitement consiste à retirer la partie de ménisque pathologique (*méniscectomie*) avec le soucis d'être le plus économique possible (concept d'*économie méniscale*). Dans certains cas de lésions très périphériques (en zone vascularisée), des sutures méniscales peuvent être réalisées.

En cas d'association de ce type de lésions périphériques avec une rupture du ligament croisé antérieur, il est fondamental de stabiliser le genou par une ligamentoplastie si on veut espérer une cicatrisation méniscale (qui peut parfois survenir spontanément dans ces conditions). Tout geste de *réparation méniscale sans réfection ligamentaire* est vouée à l'*échec*.

En post-opératoire, l'appui est libre et la mobilisation immédiate est autorisée. Une thromboprophylaxie est nécessaire pendant 10 à 15 jours, associée à un traitement antalgique. Les suites opératoires sont dépendantes de la topographie de la lésion (suites plus longues pour les lésions méniscales externes) et de son étendue. Globalement, la reprise des sports peut être effective 3 à 4 semaines après traitement d'une lésion méniscale interne et après 6 à 8 semaines pour une lésion méniscale externe. Une courte rééducation fonctionnelle est parfois nécessaire (récupération de la mobilité du genou, renforcement musculaire).

Les complications générales de cette chirurgie sont rares (infection, phlébite, embolie pulmonaire, algodystrophie)

La principale *complication* de la méniscectomie est la survenue à moyen ou long terme d'*arthrose fémoro-tibiale*. Les facteurs péjoratifs quand à la survenue de cette arthrose sont l'étendue de la méniscectomie, l'atteinte du ménisque externe et la persistance d'un genou instable.

LES LÉSIONS TENDINEUSES DU GENOU

JH. JAEGER*
(Item 257)

Les lésions tendineuses du genou peuvent être séparées en 2 groupes : les tendinopathies et les ruptures tendineuses. Cette séparation est en fait surtout didactique, la rupture pouvant être une des complications évolutives de la tendinopathie.

LES TENDINOPATHIES

Généralités - Anatomopathologie.

Le terme "tendinopathie" regroupe plusieurs entités anatomo-pathologiques qu'il conviendra de préciser par l'examen clinique et les examens complémentaires : tendinopathie du corps du tendon, pathologie d'insertion tendino-périostée ou de la jonction myo-tendineuse, ténosynovite de la gaine synoviale péri-tendineuse.

Le vocable commun de tendinite est fréquemment employé par excès puisque toutes les atteintes tendineuses ne sont pas forcément inflammatoires. Les lésions initiales sont les microruptures, le plus souvent d'origine microtraumatique, responsable de nécrose, d'oedème ou de fibrose pouvant conduire à la formation de lésions macroscopiques pathologiques (nodules, kystes, calcifications, ossifications) dont certaines, mais pas toutes, pourront s'accompagner de phénomènes inflammatoires.

Les tendinopathies du genou comprennent par ordre de fréquence les tendinopathies du ligament patellaire, du tendon quadricipital, de la patte d'oie, le syndrome de la bandelette ilio-tibial.

Tendinopathie du ligament patellaire

Epidémiologie

Elle est de loin la tendinopathie la plus fréquente du genou (80%).

Elle concerne plus particulièrement tous les sports nécessitant des impulsions, des sauts (jumper's knee) : basket, volley, saut en longueur ou en hauteur, football ... mais aussi les sports nécessitant un travail important du quadriceps comme le cyclisme.

Anatomopathologie

Tendinopathies d'insertion.

Elles siègent le plus souvent au niveau de la pointe de la rotule, parfois séquellaire d'apophysite de croissance de l'adolescence (maladie de Sinding Larsen Johansson). Les lésions initiales sont des microruptures siégeant au niveau de la jonction tendon-os pouvant donner lieu à des calcifications, kystes ou nodules.

Plus rarement, l'atteinte siège à l'insertion du ligament patellaire sur la tubérosité tibiale antérieure, parfois séquellaire d'une maladie d'Osgood Schlatter.

Tendinopathies corporéales

Elles sont plus rares et s'accompagnent parfois d'une péri-tendinite ou ténosynovite avec épaissement et aspect inflammatoire de la gaine tendineuse.

Clinique

Interrogatoire

- Il consiste à préciser les caractéristiques de la douleur :
 - mode d'apparition : le plus souvent progressif, parfois brutal (microrupture).
 - circonstance d'apparition : impulsions, décélérations, réceptions
 - début de la symptomatologie, efficacité des traitements antérieurs.
 - localisation (pointe, corps, TTA)
 - horaire et rythme

- Il permet d'apprécier le retentissement fonctionnel des tendinopathies par la CLASSIFICATION DE BLAZINA :
 - Stade 1 : douleur en fin d'effort
 - Stade 2 : douleur à l'échauffement, disparaissant à l'effort et réapparition en cas de fatigue physique
 - Stade 3 : a) douleur permanente lors de l'effort avec diminution de la quantité et de la qualité de l'activité sportive
b) douleur permanente interdisant l'activité sportive
 - Stade 4 : rupture tendineuse

- L'interrogatoire recherche enfin tous les facteurs favorisants "classiques" des tendinopathies : entraînement, échauffement, hygiène et diététique, matériel ...

Examen physique

Il est bilatéral et comparatif .

En décubitus dorsal, on recherche une douleur à la palpation de la pointe de la rotule, au niveau du corps du tendon, de la TTA. Cette palpation permet parfois de retrouver des modifications de consistance du tendon à type d'empatement localisé, de fluctuation, de nodules, plus rarement d'encoches.

En décubitus ventral, on recherche une douleur lors de l'étirement et on apprécie l'extensibilité du droit antérieur par la mesure talon-fesse (recherche d'un quadriceps court).

On recherche enfin une douleur localisée par une contraction contre résistance ou par des tests d'accroupissement ou de sauts sur place.

Au total, le diagnostic clinique repose sur le trépied classique : douleur à la palpation, à l'étirement et à la contraction contre résistance.

Examens complémentaires

3 examens complémentaires sont utiles dans le bilan des tendinopathies du ligament patellaire.

Radiographie standard

Elle comprend des clichés des 2 genoux de face, profil et incidence fémoro-patellaire à 30 degré de flexion.

On recherche des anomalies de la hauteur rotulienne, des séquelles de maladie d'Osgood Schlatter, des calcifications, des géodes au niveau de la pointe de la rotule.

Echographie

Elle apprécie le calibre du tendon (examen comparatif), recherche des kystes (hypoéchogènes), des nodules (hyperéchogènes), des calcifications.

IRM

Il est réservé aux formes rebelles pour lesquelles on envisage un traitement chirurgical.

Il permet d'objectiver des modifications ultrastructurales intra-tendineuses : microruptures, infiltration oedémateuse, kystes, nodules.

Diagnostic différentiel

Chondrite de la pointe de la rotule (douleur à l'engagement de la rotule)

Chondromalacie rotulienne

Fracture de fatigue de la rotule

Maladie d'Osgood Schlatter ou syndrome de Sinding Larsen Johansson

Traitement

Médical

Il est toujours réalisé, quelque soit le stade évolutif de la tendinopathie.

La principale mesure thérapeutique et sans doute la plus difficile à obtenir chez les sportifs est le repos. La durée du repos est au minimum de 6 semaines et peut atteindre 6 mois, la reprise d'activités sportives n'étant autorisée que lorsque les tests de palpation, d'étirement et de contraction contrariée sont indolores.

Durant la phase aiguë, un traitement général par antalgiques et anti-inflammatoires est préconisé.

Des mesures "locales" y seront systématiquement associées : pommades anti-inflammatoires, cryothérapie, physiothérapie (électrothérapie, ultra-sons, massage transverse profond), strapping.

Secondairement, une réadaptation à l'effort est indispensable avec étirements, rééquilibrage musculaire, correction de gestes sportifs, respect des règles hygiéno-diététiques (hydratation, alimentation, sommeil ...).

En cas de persistance des douleurs, des infiltrations sont parfois réalisés. Elles nécessitent des règles d'asepsie rigoureuses et doivent être effectuées en nombre limité pour ne pas exposer au risque de rupture (maximum de 3 à 10 jours d'intervalle). Leurs indications doivent être posées avec le plus grande prudence.

Chirurgical

La chirurgie doit rester exceptionnelle et n'est indiquée qu'après échec du traitement médical et kinésithérapique bien conduit (6 mois pour les stades Blazina 1-2, 3 mois pour les stades 3). Le principe du traitement chirurgical consiste en un peignage du tendon, excision des tissus pathologiques (nodules), parfois résection de la pointe de la rotule.

Il permet la reprise d'activité sportive au niveau antérieur dans 75% des cas avec un délai moyen post-opératoire de 6 mois (3 mois à 1 an).

Tendinopathie quadricipitale

Epidémiologie

Elle constitue une atteinte peu fréquente de l'appareil extenseur (10 à 15%). Elle est assez spécifique de sport comme l'haltérophilie, le volley-ball, le cyclisme.

Anatomopathologie

Rappel anatomique

Le tendon du quadriceps est constitué par la réunion des tendons de terminaison des 4 chefs du muscle qui se réunissent à quelques centimètres au-dessus du pôle supérieur de la rotule.

Il peut être divisé en 3 plans superposés qui sont de la superficie vers la profondeur :

- le plan du droit antérieur
- le plan des vastes
- le plan du tendon crural.

Il existe fréquemment entre ces couches tendineuses, une bourse séreuse dite intra-quadricepale.

Ethiopathogénie

Le rôle des microtraumatismes répétés est très important. Les lésions se situent le plus souvent au niveau de la partie médiane et superficielle externe du tendon.

Des bursites associées ne sont pas rares et l'apparition de calcifications correspond soit à des micro-arrachements, soit à de petits hématomes intra-tendineux calcifiés.

Clinique

Interrogatoire

Comme pour la tendinopathie du ligament patellaire, l'interrogatoire recherche les caractéristiques de la douleur (siège antérieur, sus-rotulienne, pouvant irradier vers le quadriceps ou l'articulation fémoro-patellaire), le retentissement fonctionnel (classification de Blazina), les facteurs favorisants (technologie, ATDC d'infiltrations +++, ...)

Examen physique

On recherche le réveil de la douleur lors des 3 manoeuvres classiques :

- étirement passif (décubitus ventral avec extension de la hanche et flexion du genou);
- contraction contrariée (accroupissement, verrouillage du genou)
- palpation (souvent jonction myotendineuse du vaste externe).

On peut parfois mettre en évidence un empatement, une tuméfaction sus-rotulienne, plus rarement un défaut en cas de rupture partielle importante.

Examens complémentaires

Radiographie standard

Les clichés en rayons mous de profil vont rechercher un épaissement du tendon, des microcalcifications.

Echographie

Elle permet une étude longitudinale et transversale du tendon et peut montrer des images hypoéchogènes (bursite, rupture partielle) ou hyperéchogène (cicatrice fibreuse, calcifications).

IRM

Les indications et les signes recherchés sont identiques au ligament patellaire.

Diagnostic différentiel

Ce sont toutes les pathologies pouvant donner des douleurs fémoro-patellaires : chondromalacie, fracture de fatigue ...

Traitement

Médical

Il est identique au traitement médical de la tendinopathie du ligament patellaire, les infiltrations de corticoïdes étant à proscrire formellement car précipitant souvent l'évolution vers la rupture (partielle ou totale) de ces tendons déjà fragilisés.

Chirurgical

Là encore, il ne s'envisage qu'après échec du traitement médical et kinésithérapique bien conduit (6 mois).

Elle consiste en un peignage, excisions de nodules, de calcifications intra-tendineuses ou bursites, perforations du pôle supérieur de la rotule, suture de ruptures partielles.

Le délai de reprise des activités sportives est identique aux tendinopathies du ligament patellaire (4 à 6 mois) voir supérieur en cas de rupture.

Tendinopathies de la patte d'oie

Epidémiologie

Certains sports sont préférentiellement concernés : saut de haie, sprint, danse ou tennis.

Anatomo-pathologie

Rappel anatomique

La patte d'oie représente le lieu de terminaison, à la partie proximale de la face médiale du tibia, des tendons terminaux du sartorius (couturier), du gracile (droit interne) et du demi-tendineux. La partie terminale de ces tendons est séparée du ligament collatéral médial par l'intermédiaire de bourse séreuses.

Anatomopathologie

Les lésions anatomopathologiques sont essentiellement des tendinobursites ou des ténopériostites. Elles sont favorisées par des erreurs techniques dans la pose du pied lors de mouvements rapides à forte contrainte dans le contrôle de la rotation du segment jambier.

Clinique

Interrogatoire

Il recherche les caractéristiques de la douleur, le retentissement fonctionnel de la tendinopathie, les facteurs favorisants.

Examen physique

Recherche des 3 signes des tendinopathies : douleur à la palpation, à l'étirement et à la contraction contrariée de chacun des muscles concernés (flexion abduction rotation externe de hanche et flexion rotation interne de genou pour le sartorius, adduction du membre inférieur pour le gracile et flexion rotation interne de genou et antéflexion du tronc pour le semi-tendineux).

Examens complémentaires

Aucun n'est véritablement spécifique (radiographie, échographie, IRM) : recherche de calcifications, signes de bursite

Diagnostics différentiels

Ils doivent être bien connus car le diagnostic de tendinopathies de la patte d'oie est souvent posés par excès sur la seule constatation d'une douleur provoquée à la palpation de l'extrémité supérieure du tibia. On distingue ainsi :

- les séquelles d'entorses du ligament collatéral médial (syndrome de Palmer ou de Pellegrini-Stieda);
- lésion méniscale interne;
- chondropathie fémoro-tibiale interne;
- syndrome canalaire du nerf saphène interne (racine L3);
- cellulalgie.

Traitement

Il est essentiellement médical et ne comporte rien de spécifique : repos, AINS, antalgique, physiothérapie, infiltrations (bonne indication) et mesures prophylactiques (correction d'un geste technique, échauffement, diététique...).

Syndrome de la bandelette ilio-tibiale ("syndrome de l'essuie glace")

Epidémiologie

C'est une affection caractéristique des coureurs de fond et des cyclistes.

Anatomopathologie

Cette pathologie est issue d'un conflit répété lors des mouvements de flexion-extension entre le bord postérieur de la bandelette ilio-tibiale et le condyle externe.

Ce conflit est à l'origine de micro-lésions des fibres tendineuses et d'une bursite de la bourse séreuse rétro-tendineuse.

Les facteurs favorisants sont technologiques (augmentation des entraînements, chaussures inadaptées, réglage pédalier, sols ...) et anatomiques (saillie excessive du condyle externe, genu varum, inégalité de longueur des membres inférieurs).

Clinique

Interrogatoire

Les douleurs sont localisées au niveau de la partie externe du genou, irradiant parfois le long de la face externe de la cuisse. Elles surviennent à l'effort et sont progressives, favorisées par les terrains vallonnés ou des surfaces planes non dures.

Examen physique

On retrouve une douleur à la palpation de la face postérieure du condyle externe, parfois la perception d'une bursite crépitante.

L'examen programmé du genou est normal : pas de choc rotulien, pas de douleur à la palpation des interlignes articulaires, pas de laxité, mobilité normale.

Deux tests cliniques permettent le diagnostic :

- le test de Renne : apparition d'une douleur lors de la réalisation de mouvements de flexion/extension du genou en appui monopodal;
- le test de Noble : genou fléchi à 90°, on exerce une pression digitale au niveau du sommet du condyle externe, 2 à 3 cm au-dessus de l'interligne articulaire; on effectue alors une extension passive du genou en maintenant le tibia en varus et rotation interne ; à 30°, une douleur vive apparaît, signant la positivité du test.

Examens complémentaires

Ils ne sont pas utiles au diagnostic et servent essentiellement à éliminer d'autres causes de douleurs externes du genou.

Diagnostics différentiels

Devant une douleur du compartiment externe du genou, on peut évoquer :

- une atteinte méniscale externe,
- une pathologie de l'articulation fibulo-tibiale proximale,
- une fracture de fatigue du col du péroné,
- une chondropathie fémoro-tibiale externe,
- une tendinopathie du biceps ou du poplité.

Traitement

Médical

Il est proposé dans tous les cas. Il comporte une première partie symptomatique : repos, AINS, massage transverse profond, cryothérapie, physiothérapie, infiltrations.

Il comprend ensuite une 2^{ème} phase préventive afin d'éviter les récurrences (étirement, chaussures adaptées, réglage pédalier ...).

Chirurgical

La chirurgie est exceptionnelle, réservée aux échecs du traitement médical bien conduit. Plusieurs techniques sont proposées : excision de la bursite, régularisation de la face postérieure du condyle externe, plasties d'allongement de la bandelette ilio-tibiale.

LES RUPTURES TENDINEUSES

Rupture du tendon quadricipital

Epidémiologie

Il s'agit d'une affection touchant essentiellement le sportif de fin de carrière, vers l'âge moyen de 40 ans, presque exclusivement de sexe masculin.

Les facteurs favorisants sont les micro-traumatismes répétés, les phénomènes dégénératifs du tendon liés à l'âge, les causes iatrogènes (infiltrations de corticoïdes, prise de stéroïdes anabolisants).

Le mécanisme des lésions se produit essentiellement en flexion ou en hyperflexion : la rotule est bloquée dans la trochlée, et le quadriceps, violemment contracté, ayant perdu toute élasticité, va se rompre au bord supérieur de la rotule.

On observe ainsi ces lésions lors de réception de saut (parachutisme), lors de chute genou en flexion forcée (ski), lors de contraction violente (haltérophilie).

Examen clinique

Signes fonctionnels

La douleur est brutale, syncopale, de siège sus-rotulienne.

L'impotence fonctionnelle est en règle générale totale mais parfois il n'existe qu'une simple gêne à la marche pouvant faire errer le diagnostic.

Signes physiques

L'extension active de la jambe sur la cuisse est impossible alors que l'extension passive se fait sans difficulté.

L'hémarthrose est fréquente, de diffusion rapide avec apparition d'une ecchymose.

La palpation retrouve une dépression sus-rotulienne, majorée par la contraction du quadriceps. Cette contraction n'entraîne plus d'ascension de la rotule.

Examens complémentaires

Seul un bilan radiographique standard est indispensable : il permet d'éliminer une fracture de la rotule et retrouve une position basse de la rotule.

L'échographie ou l'IRM permettent de poser le diagnostic avec certitude même si celui-ci est avant tout clinique.

Traitement

Il est chirurgical et consiste en une suture du tendon, au besoin par des points trans-osseux passés au bord supérieur de la rotule.

La mobilisation passive est autorisée immédiatement de même que la marche avec plein appui qui s'effectue sous couvert d'une attelle. La rééducation active n'est commencée qu'à partir de la 6^{ème} semaine. La reprise des sports n'est possible qu'au delà du 4^{ème} mois post-opératoire.

Rupture du ligament patellaire

Epidémiologie

Elles sont plus fréquentes que les précédentes et se rencontrent plutôt chez l'adulte jeune. Les mécanismes incriminés sont essentiellement les sauts en extension (saut en hauteur, volley-ball, basket-ball), plus rarement des frappes contre résistance (football). Les facteurs favorisants sont surtout les micro-traumatismes répétés, les tendinopathies (genou du sauteur, maladie de Sinding Larsen Johansen), les causes iatrogènes (infiltrations de corticoïdes, prélèvement du tendon rotulien pour ligamentoplastie du ligament croisé antérieur).

Examen clinique

Signes fonctionnels

La douleur est vive, sous-rotulienne, avec une impotence fonctionnelle absolue.

Signes physiques

La contraction active du quadriceps entraîne une ascension de la rotule mais ne permet pas l'extension de la jambe sur la cuisse.

La palpation retrouve une dépression sous-rotulienne lorsque le patient est vu précocement.

Il n'existe pas d'hémarthrose.

Examens complémentaires

La radiographie retrouve une rotule haute sur le profil, permet parfois de mettre en évidence des arrachements osseux au niveau de la pointe de la rotule ou encore des calcifications, témoins de tendinopathies préexistantes.

Traitement

Il est chirurgical afin d'éviter toute immobilisation rigide prolongée, source de raideur et d'amyotrophie.

Il consiste à réaliser une suture tendineuse appuyée sur un cerclage métallique.

La mobilisation passive et l'appui complet sous couvert d'une attelle sont autorisés immédiatement.

La reprise des sports n'est possible que vers le 4^{ème} ou 6^{ème} mois post-opératoire.