



Collège Hospitalier et Universitaire  
de Chirurgie Pédiatrique

DESC de Chirurgie Pédiatrique  
*Session de mars 2011 - PARIS*

# Entorses du genou

Franck ACCADBLED

# Examen clinique

~~Hémarthrose = Rupture du LCA~~  
~~Genou sec = LCA intact~~



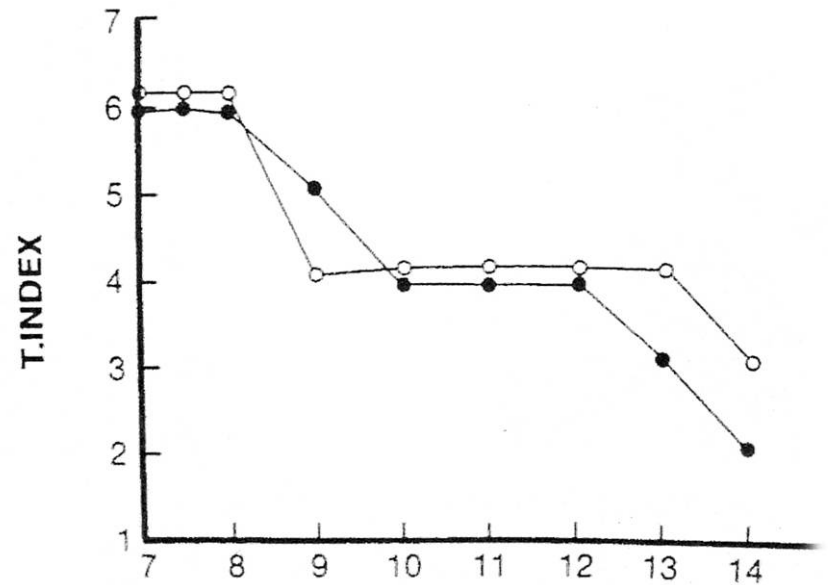
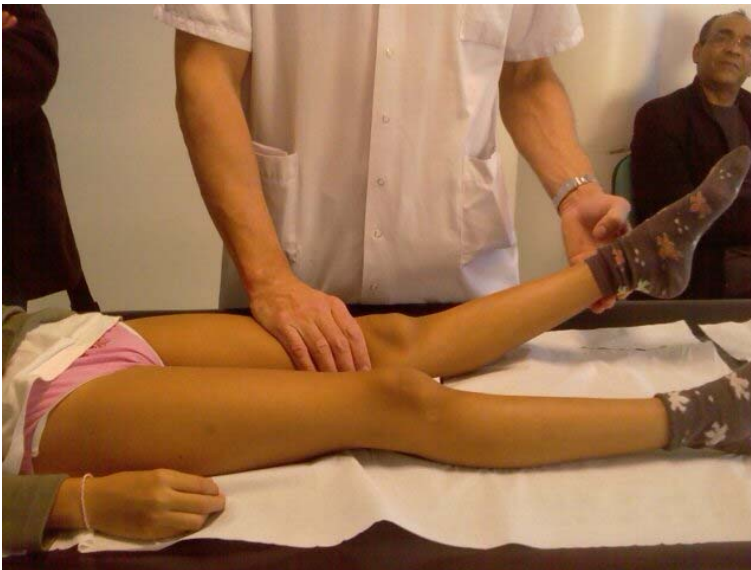1/3 lésions ligamentaires (fréquence  $\uparrow$  avec l'âge)  
1/3 lésions fémoro patellaire  
1/3 lésions méniscales

♂: 12% fémoro patellaire, 52% LCA

♀: 58% fémoro patellaire, 16% LCA *Luhmann JPO 2003*

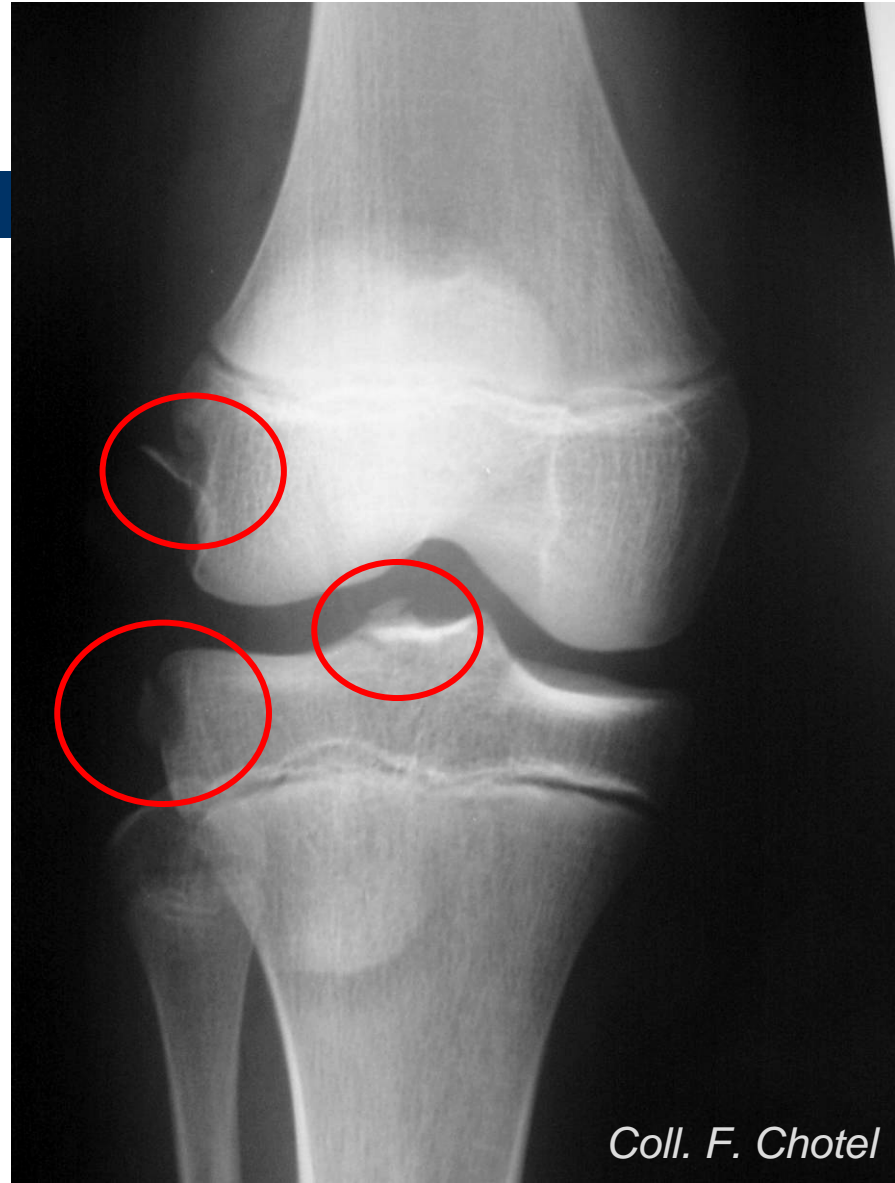
# Examen clinique

- Antécédents
- Mécanisme
- Comparatif



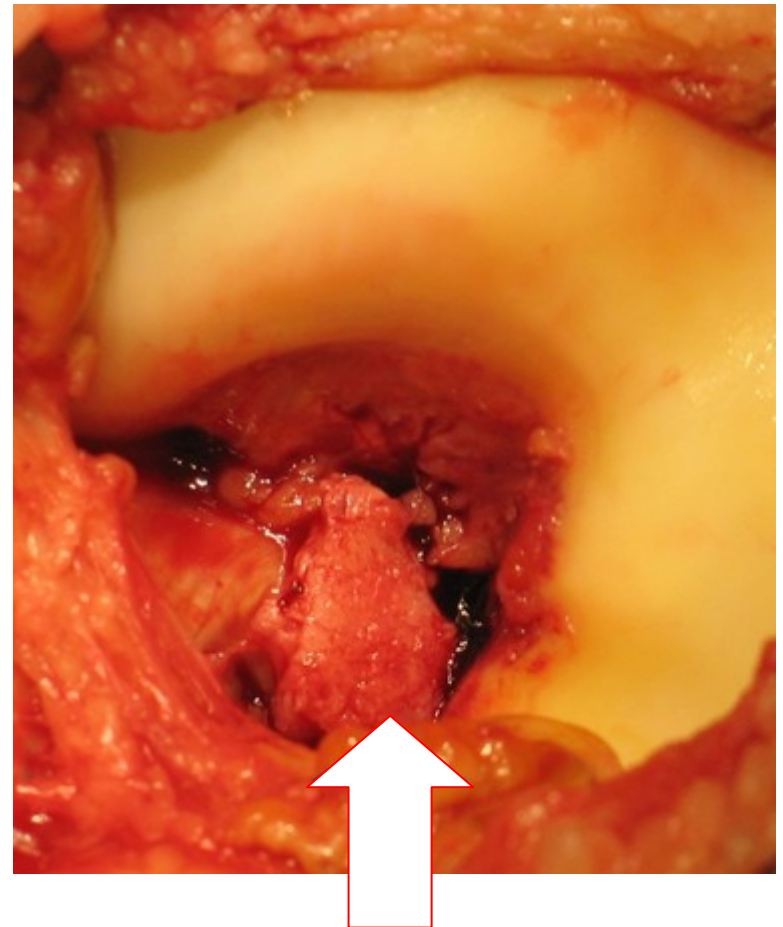
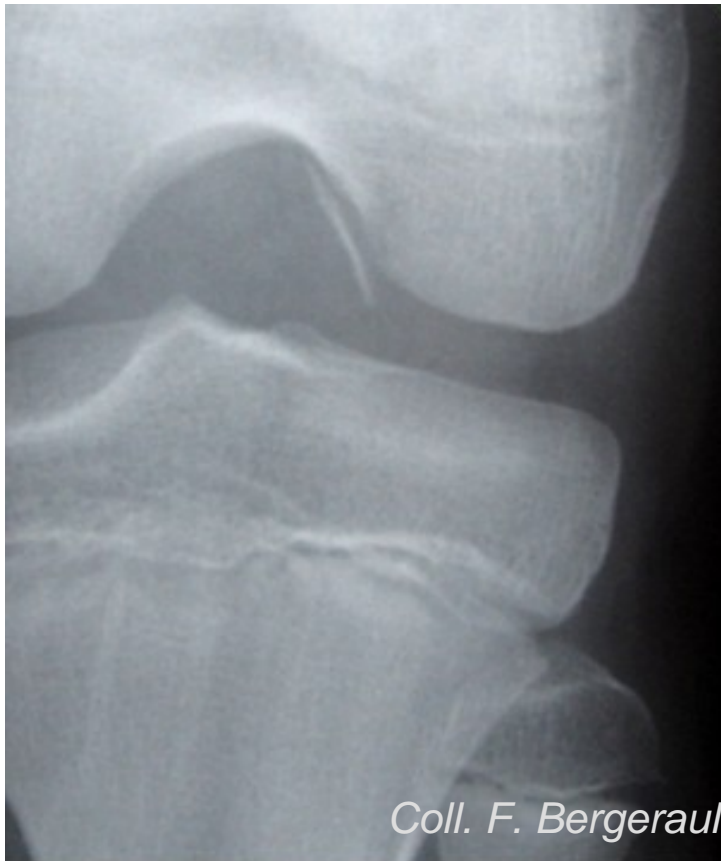*Baxter JPO 1988*

# Radiographies

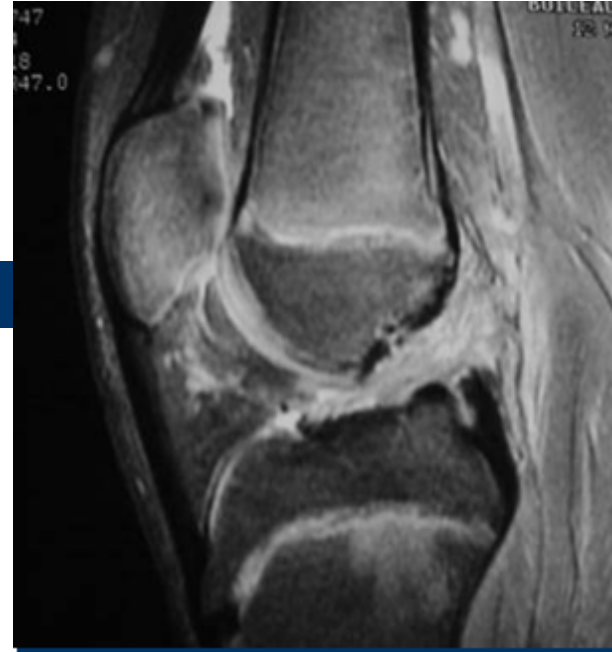

*Coll. F. Chotel*

# Incidences complémentaires



**IRM**



**Hémarthrose inexpliquée  
= IRM dans les 3 semaines**

# Epidémiologie

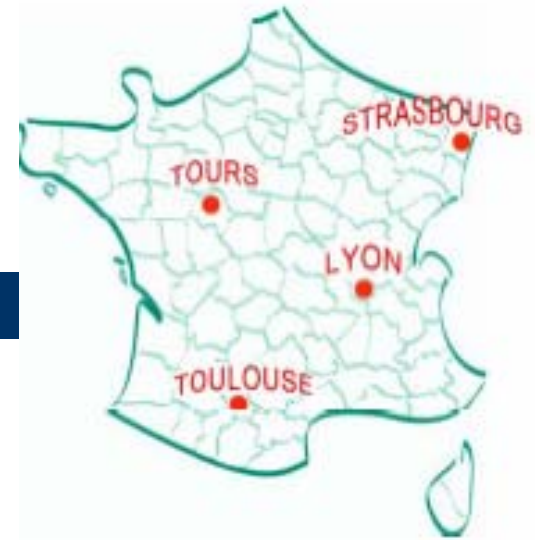## Symposium SOFCOT 2006

**Au cours de année 2005/2006 :**

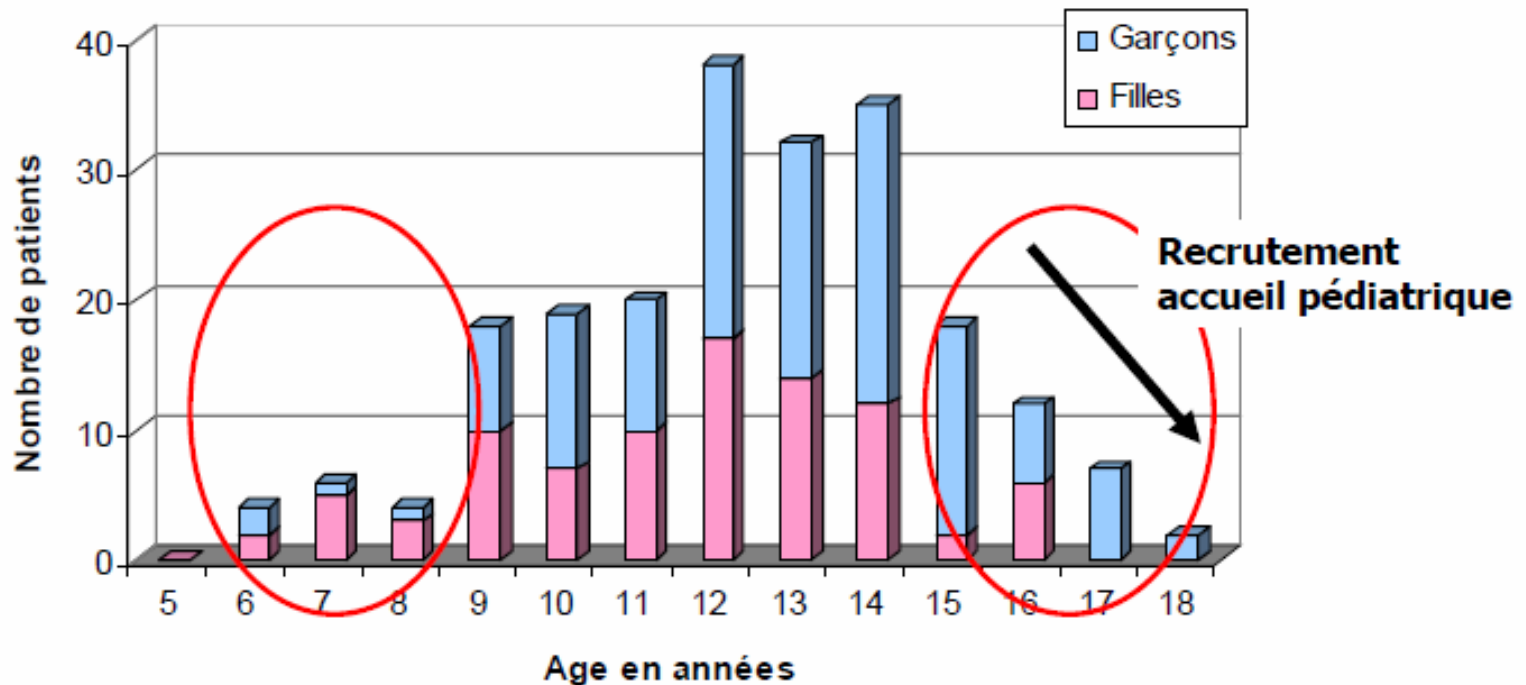
- Lyon.....68
- Strasbourg.....37
- Toulouse.....73
- Tours.....47

**Total entorses genoux : 225**

Trauma du genou = **3%** des urgences chirurgicales  
Entorse = **16 %** des genoux traumatiques



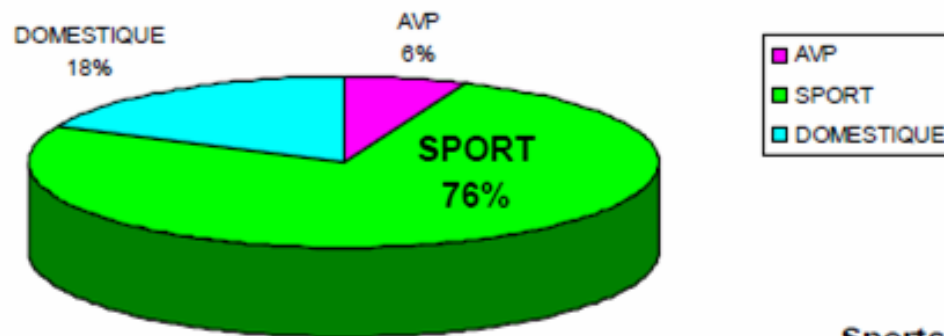
# Age



**Diagnostic :** - rare en dessous de 9 ans....  
- exceptionnel en dessous de 7 ans !!

# Circonstances

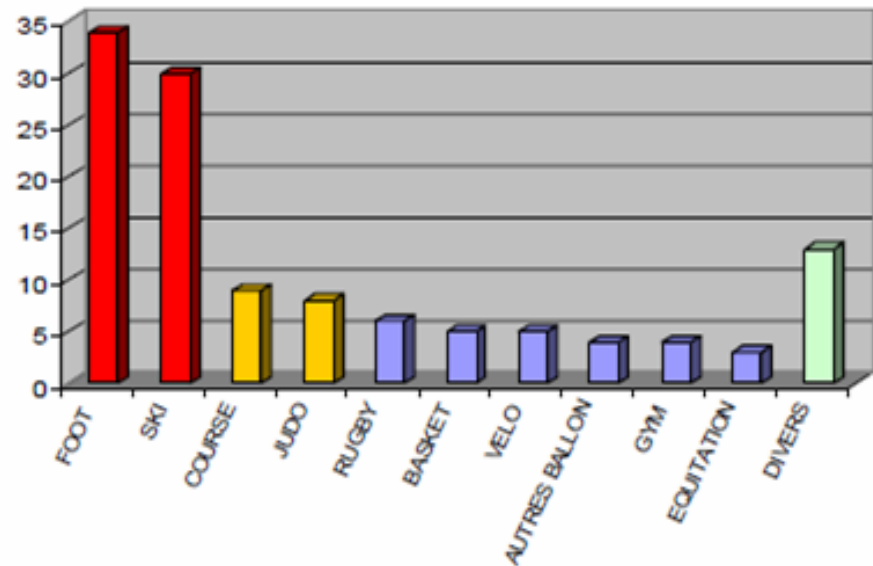
Activité à l'origine de l'accident (n=204)



**45% genoux Dt**  
**55% genoux G**

**3/4 SPORT**  
**PIVOT ++**

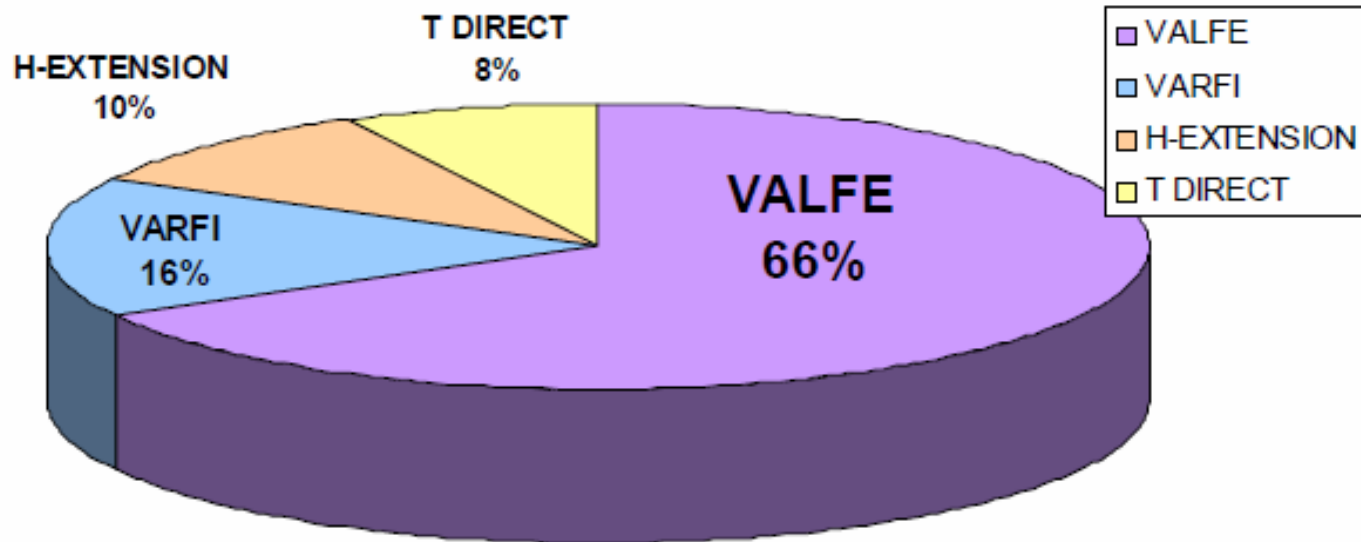
Sports Incriminés (n=121)



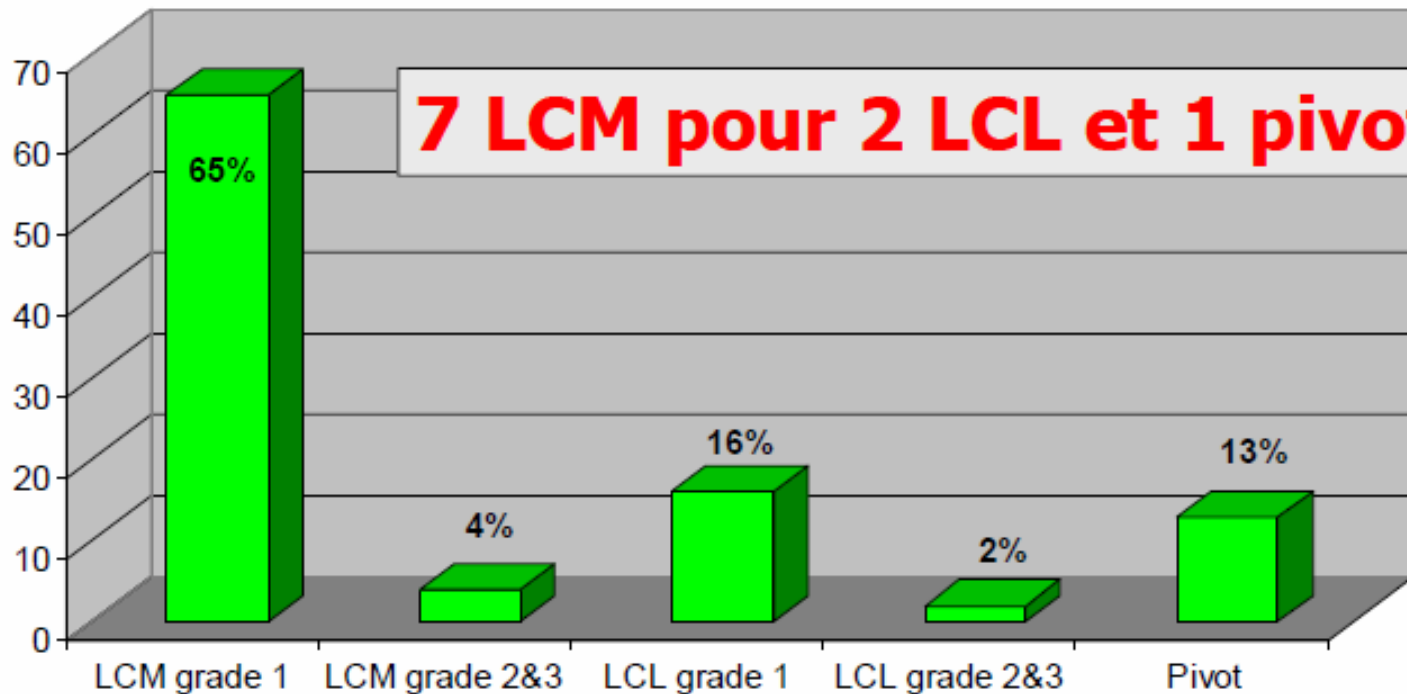
# Mécanisme

**Une fois sur 2 non identifié !**

Mécanisme traumatique (n=133)



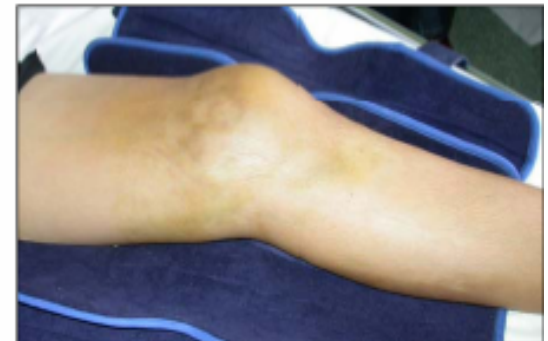# Diagnostic



Lésion pivot 2X plus fréquente que l'entorse périphérique avec laxité

# Pivot central=13% (n=30)

- 27 LCA
  - 15 éminences tibiales intercondylaires ant.
  - 10 ruptures intra-ligamentaires
  - 2 avulsions osseuses fémorales
- 2 LCP
- 1 Luxation du genou



# Entorse des ligaments collatéraux

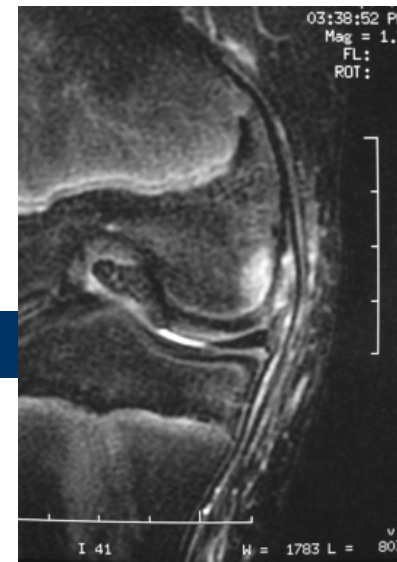
- **Grade 1** : pas de laxité / examen comparatif
- **Grade 2** : laxité / persistance d'un arrêt (rupture partielle)
- **Grade 3** : perte de la sensation d'arrêt (rupture complète)

# Traitement

- **Grade 1 : Immobilisation antalgique 1 à 3 semaines**
- **Grade 2: Attelle en extension 3 semaines avec appui. Arrêt du sport 6 semaines**
- **Grade 3 : Plâtre 6 semaines puis réévaluation**

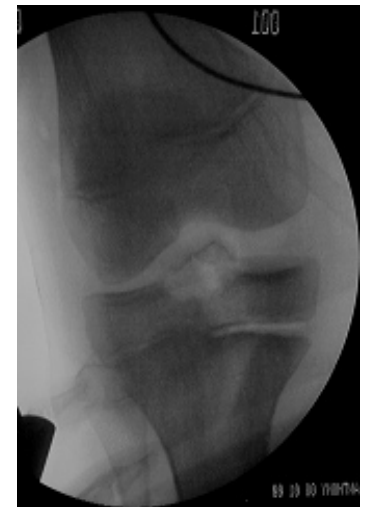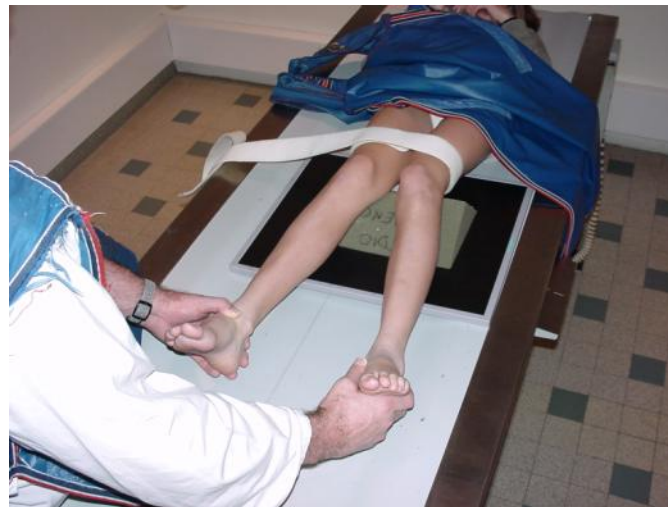# Pièges diagnostiques

Tableau de flessum douloureux élastique peut orienter vers un blocage méniscal



Fracture SH type 1 peut simuler entorse grave

Radiographies en stress :



# Entorse du LCA

- **Attelle en extension / Cannes anglaises**
- **Surélever membre**
- **Glace**
- **IRM:**
  - confirmation diagnostique
  - lésions associées
- **Réévaluation à 3 semaines**

# A 3 semaines

- résultats IRM
- Informations histoire naturelle rupture LCA
- Rééducation 3 mois puis réévaluation avec laximétrie

## REEDUCATION PERSONNELLE DU GENOU ENFANT/ADO

### 1- Jusqu'à 1 mois après l'opération

- En position couchée, écraser un coussin avec la partie postérieure du genou, par séries de contraction de 6 secondes.
- De même, écraser le talon, genou légèrement fléchi.
- Décoller le talon du lit et lever la jambe le plus haut possible avant de la reposer lentement.
- Marcher avec l'attelle et les cannes anglaises en appuyant sur la jambe opérée. Attaquer le pas avec le talon.
- Mettre de la glace sur le genou par séances de 20 minutes
- Toujours surélever les pieds.

### 2- Entre 1 et 3 mois

- Continuer les mêmes exercices.
- Garder l'attelle pour dormir et marcher (1 mois).
- Dès cicatrisation de la plaie : mouvement de flexion dans l'eau, nage crawl en piscine.
- Vélo d'appartement sans résistance
- Se dresser sur la pointe des pieds (les 2 ensembles puis le seul côté opéré).
- Stepper avec résistance faible.
- Attention
- NE PAS SOULEVER DE POIDS GENOU FLECHI.

## PROTOCOLE REEDUCATION ENTORSE LCA GENOU

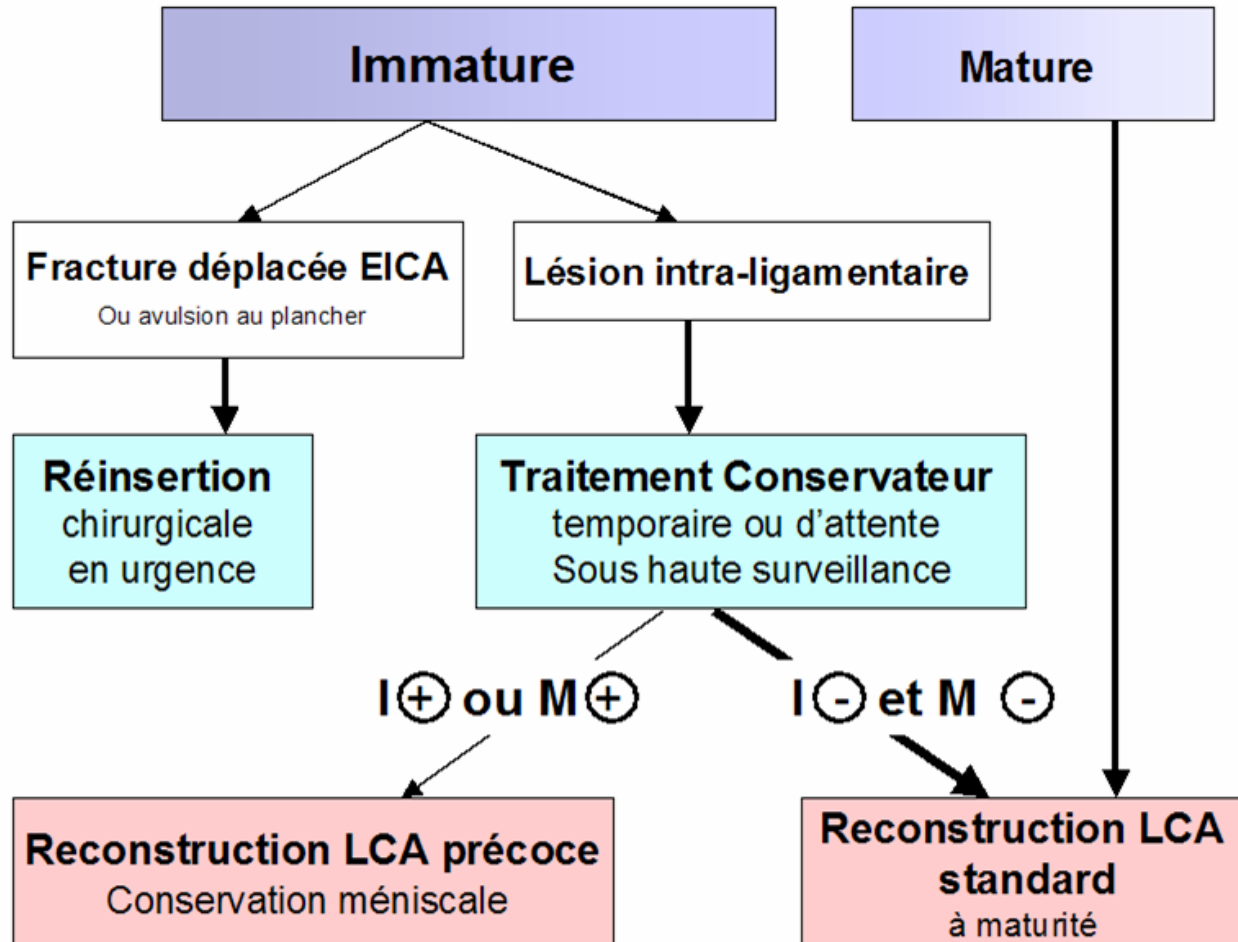
### J21-J45

- Rechercher l'extension 0° (pas le recurvatum).
- Kinetec 0-120° progressivement.
- Commencer co-contractions quadriceps-ischios.
- Electrostimulation (vaste interne).
- Rodage en piscine et crawl
- Vélo sans puis avec faible résistance.

### J45-3 mois

- Travail des ischios et des jumeaux contre résistance.
- Proprioception en décharge puis en charge sur plan stable.
- Travail contre résistance statique du quadriceps, genou en extension, résistance sur la tubérosité tibiale, 1/10<sup>ème</sup> du poids du corps.
- Accentuer le travail des ischios et des jumeaux.
- Vélo contre résistance croissante.
- Peut monter en ligne des escaliers et les descendre.
- Commencer jogging en terrain plat, rythme constant, course dans l'axe.
- Quadriceps : début des squatts 90-45° puis 0-60°, début de la presse 90-45° puis 0-60°.
- Nage brasse dos crawlé.

# Indications



« L'enfant et l'adolescent sont des sportifs pivot-contact de tous les jours »

# Histoire naturelle

*Mizuta JBJS Br 1995*

- **18 ruptures du LCA 10-15 ans**  
traitement conservateur, recul minimum 3 ans
- **tous symptomatiques (17 dérobements, tous douloureux)**  
1 seule reprise du sport au même niveau
- **13 lésions méniscales à 3 mois**  
**9 nouvelles lésions à 4 ans**
- **11 anomalies radiographiques**

# Histoire naturelle

*Aichroth JBJS Am 2002*

- **Etude prospective**  
**23 ruptures LCA 11-15 ans**  
**Attelle + rééducation 6 ans de recul**
- **Tegner 6,7 ➡ 4,2      Lysholm 78,6 ➡ 52,4**
- **14 lésions méniscales d'emblée**  
**7 lésions méniscales secondaires**
- **43% signes dégénératifs Rx**

# Troubles de croissance

- Enquête de pratique des chirurgiens américains  
(Herodicus Society+ACL Study group) *Kocher JPO A 2002*

**15 troubles de croissance majeurs  
sur 140 chirurgiens: 11%**

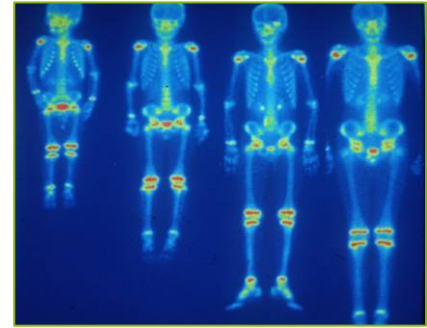
**11 valgus fémoraux**

**3 tibias recurvatum**

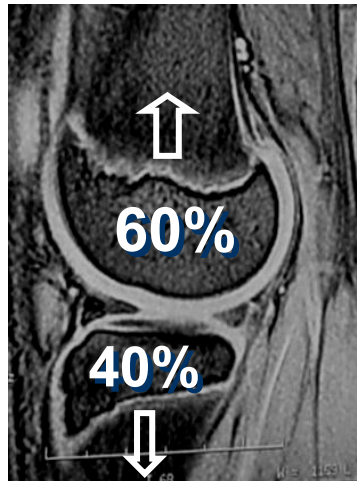
**1 raccourcissement 3cm**

# Croissance du genou

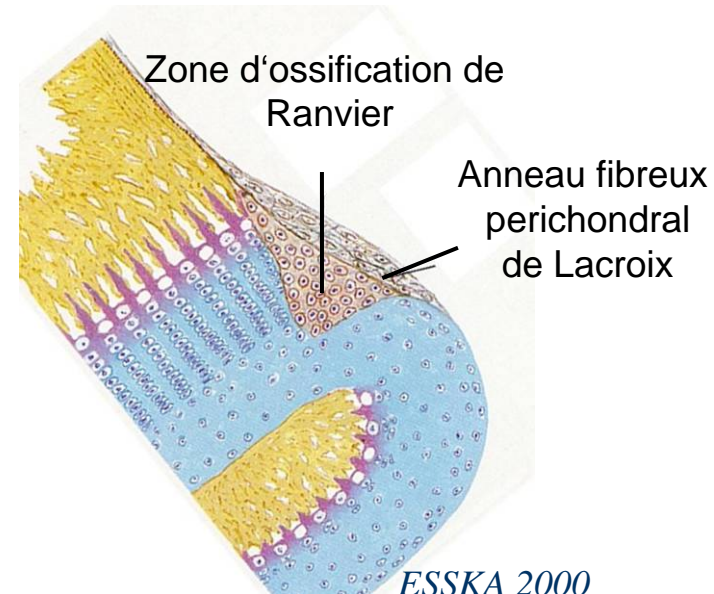
- 65% de la croissance des membres inférieurs



- Croissance:  
60% au fémur  
40% au tibia

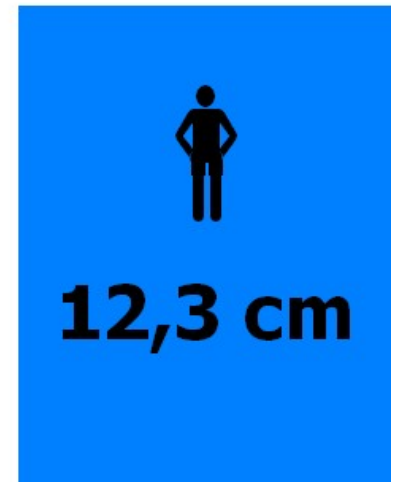
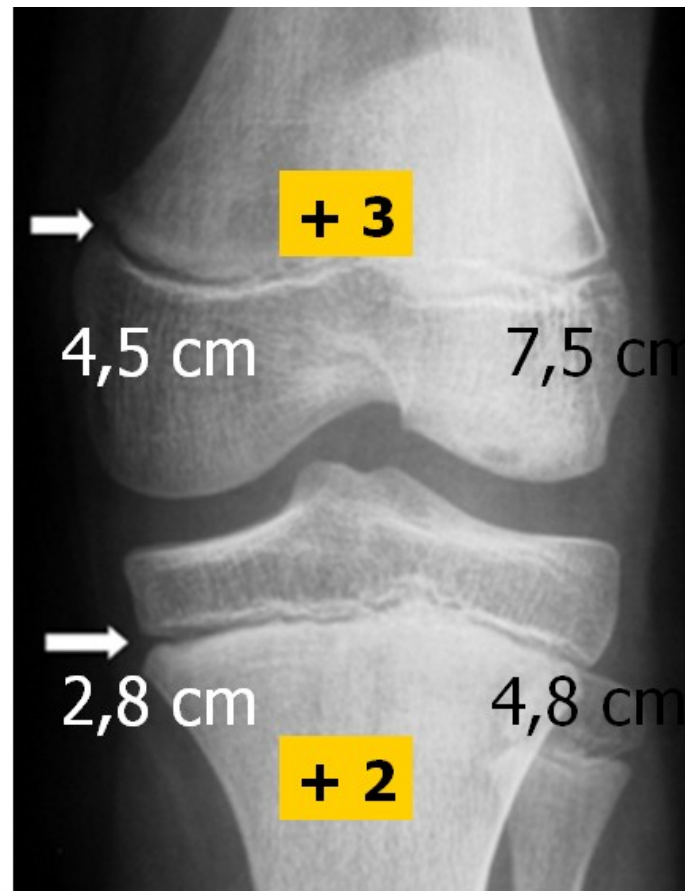


- Danger: virole péricondrale



# Croissance du genou

entre 10 et 16 ans

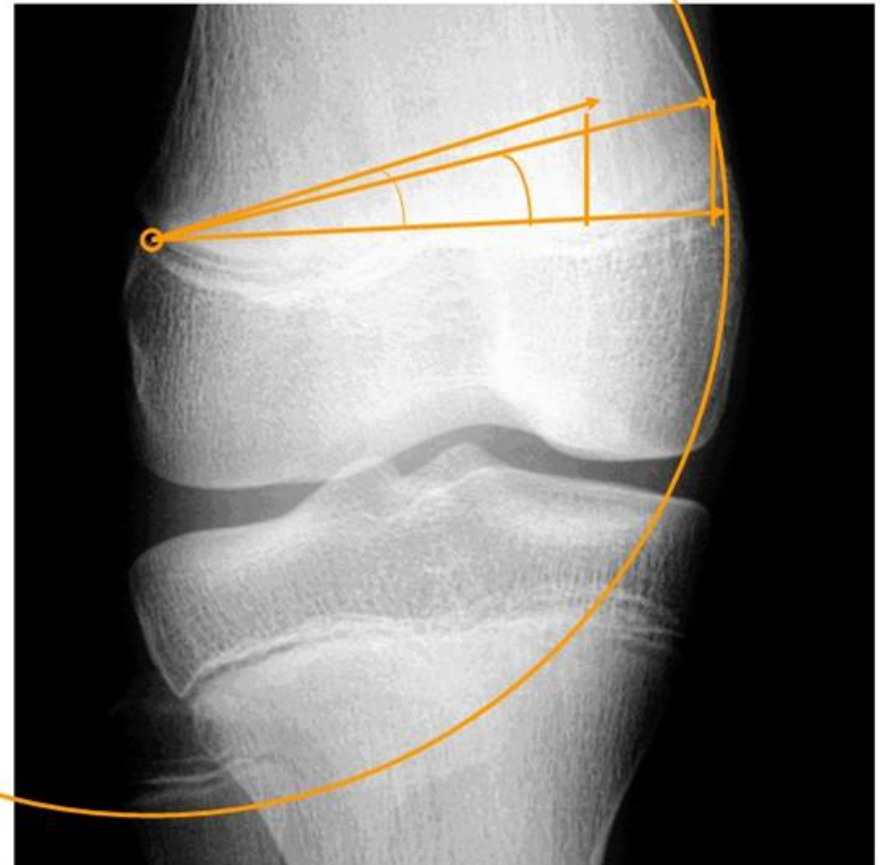

# Déviatiun angulaire

largeur de la physe	déviatiun par cm de croissance restante
5 cm	11,5 °
6 cm	9,5 °
7 cm	8 °
8 cm	7 °

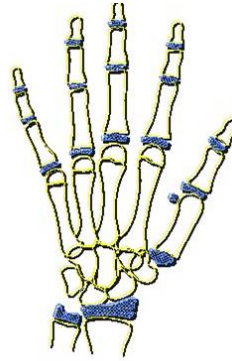
Calcul selon Bowen, J Pediatric Orthop 1992

**Soit 1° pour 1mm**

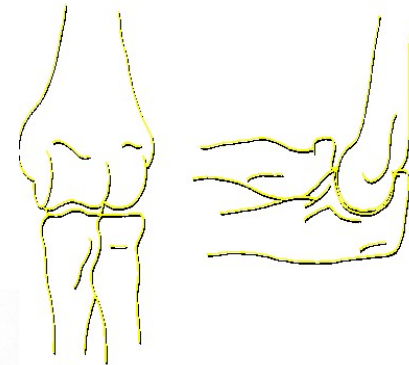


# Mesure de l'âge osseux

- Greulich & Pyle



- Sauvegrain  
(période pubertaire +++)



- Tanner

Stade	Organes génitaux externes de l'homme	Pilosité faciale de l'homme	Pilosité pubienne de l'homme	Pilosité axillaire	Pilosité pubienne chez la femme	Développement mammaire	
1		0					Enfance
2		+					Puberté
3		++					
4		+++					
		++++					Age adulte

**Maturation:**

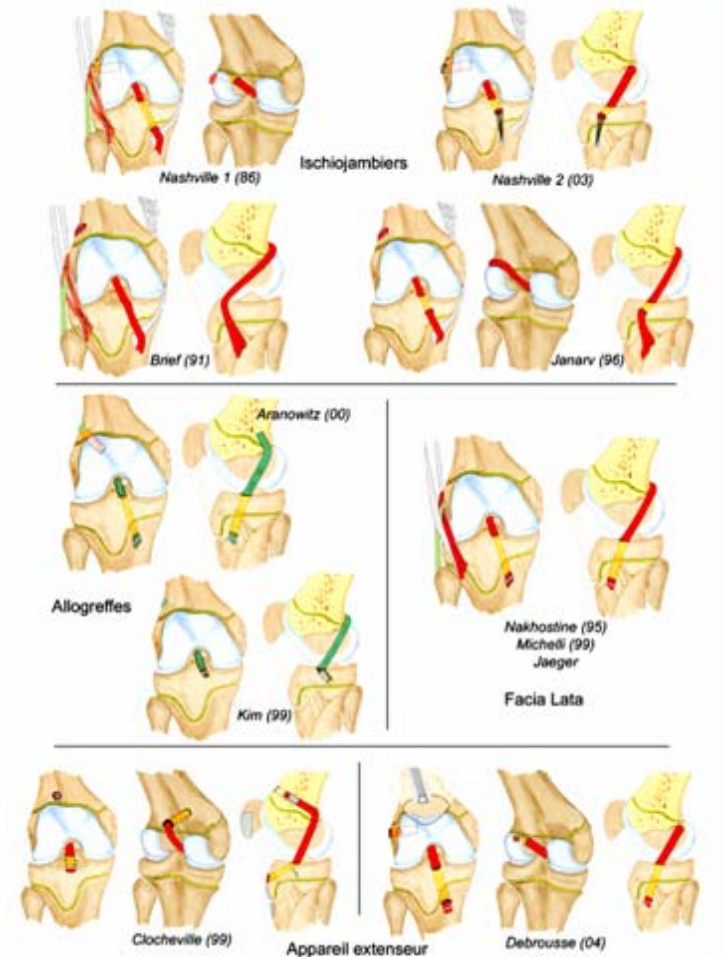
♀: Régles

♂: Stade IV

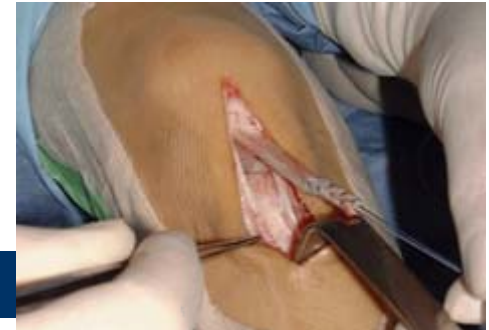# Techniques spécifiques

Nombreuses depuis 1986:

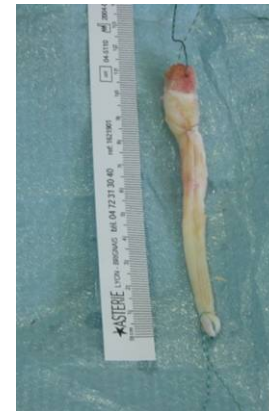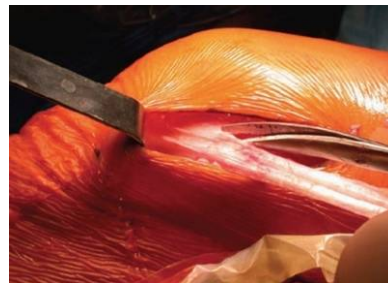- Trajet / physes
- Greffons employés
- Fixation



# Greffons

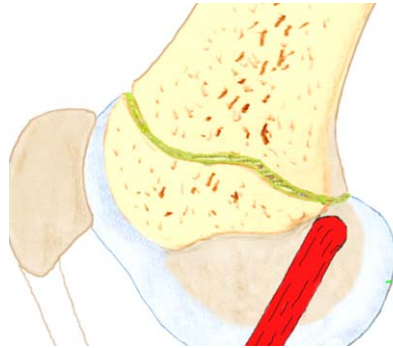


- Tendon rotulien sans baguette tibiale (Clocheville)
- Tendon quadricipital
- Fascia lata
- Ischio Jambiers
- (Allogreffes)

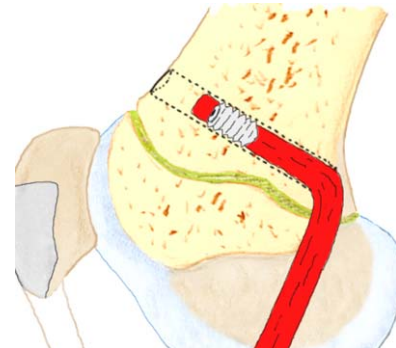


# Trajet des tunnels

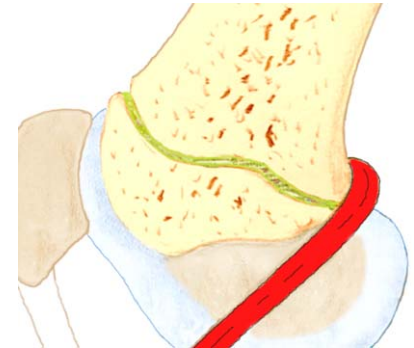- **Fémur**



épiphysaire

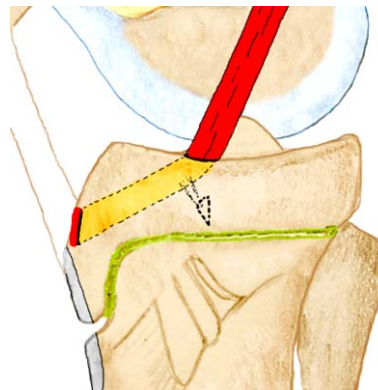


transphyseaire

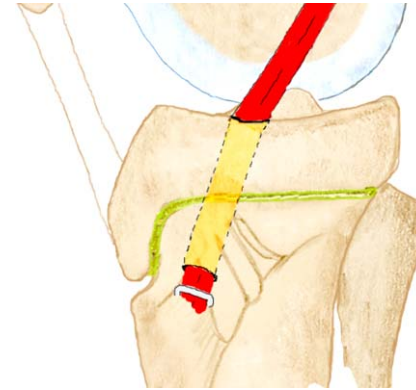


Over the top

- **Tibia**



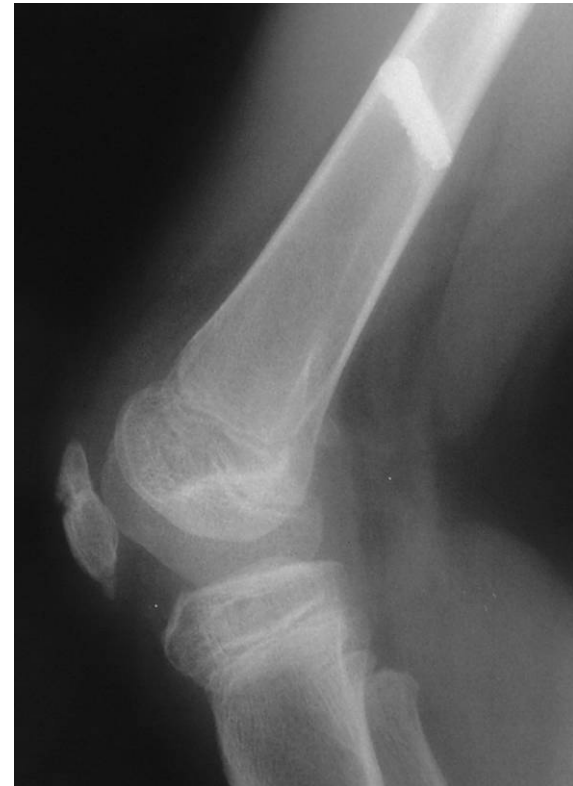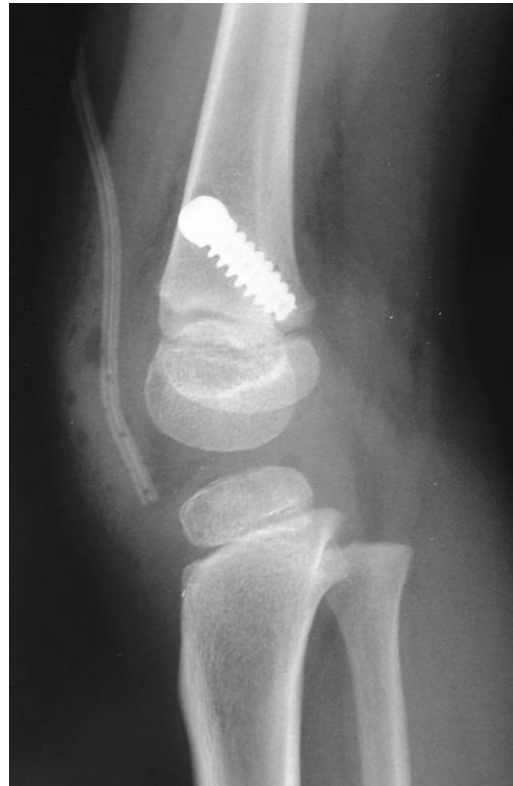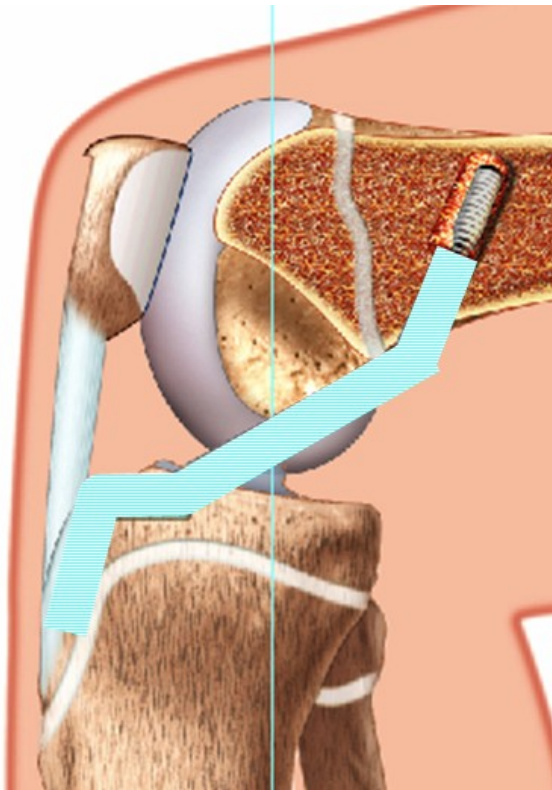
épiphysaire



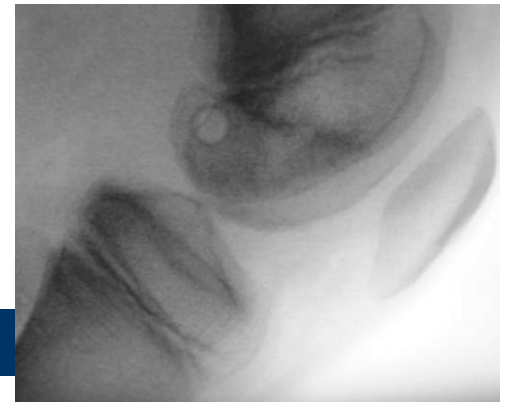
transphyseaire

# Clocheville

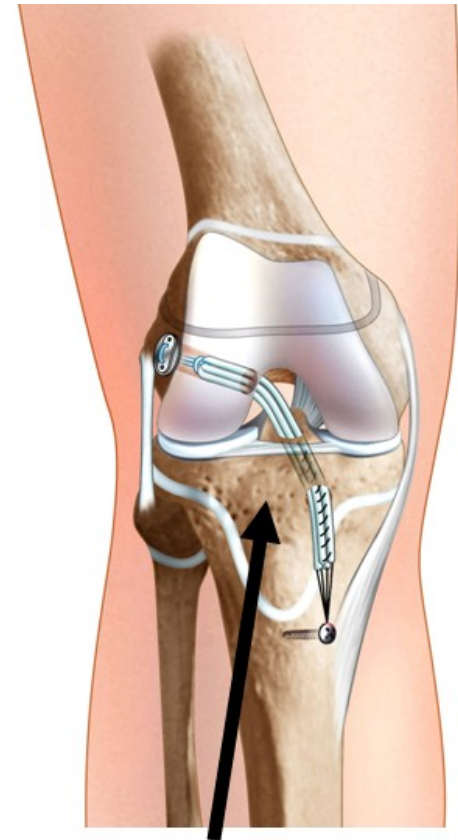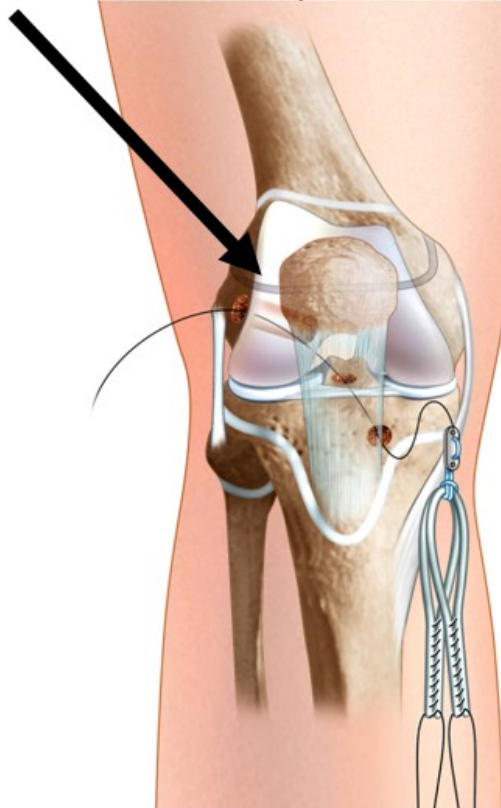
*Robert & Bonnard Arthroscopy 1999*



# Anderson *Anderson JBJS Am 2003*



T. épiphysaire fémoral

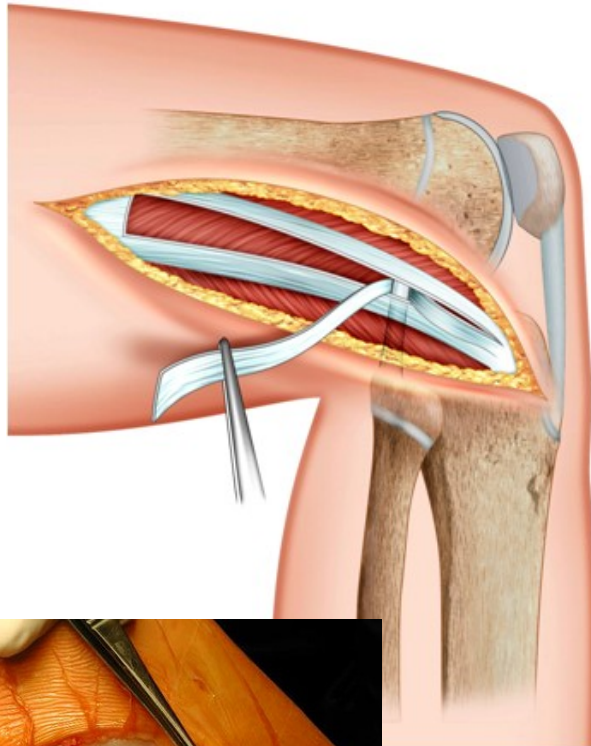


T. épiphysaire tibial

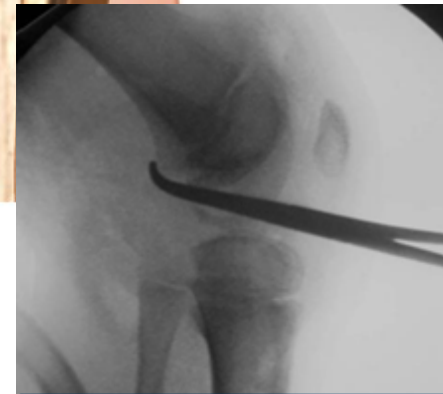
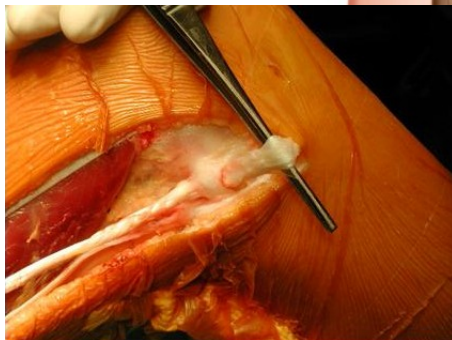
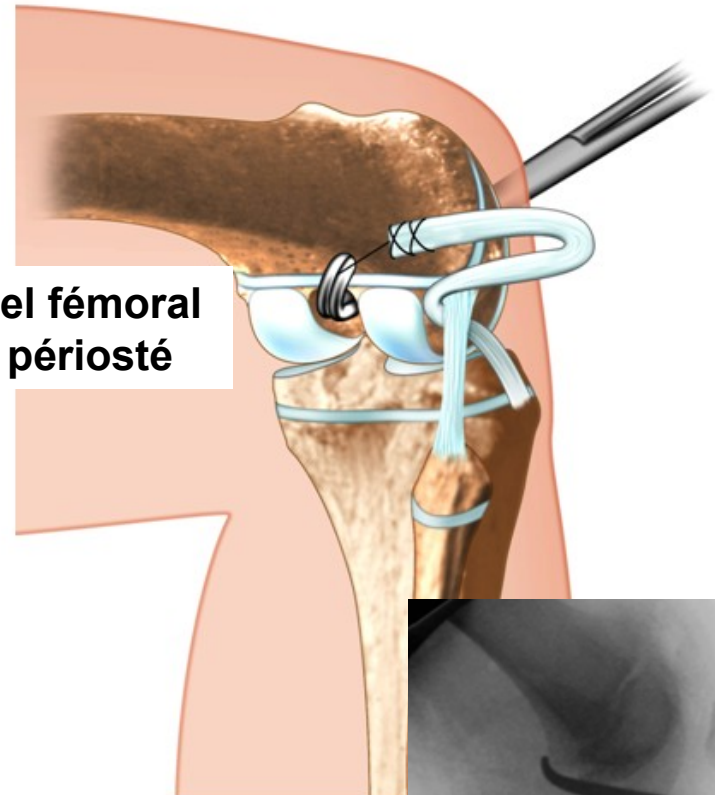
# Fascia lata pédiculé

*Nakhostine M JPOA 1995*

*Jaeger Rev. Chir. Orthop 2001*



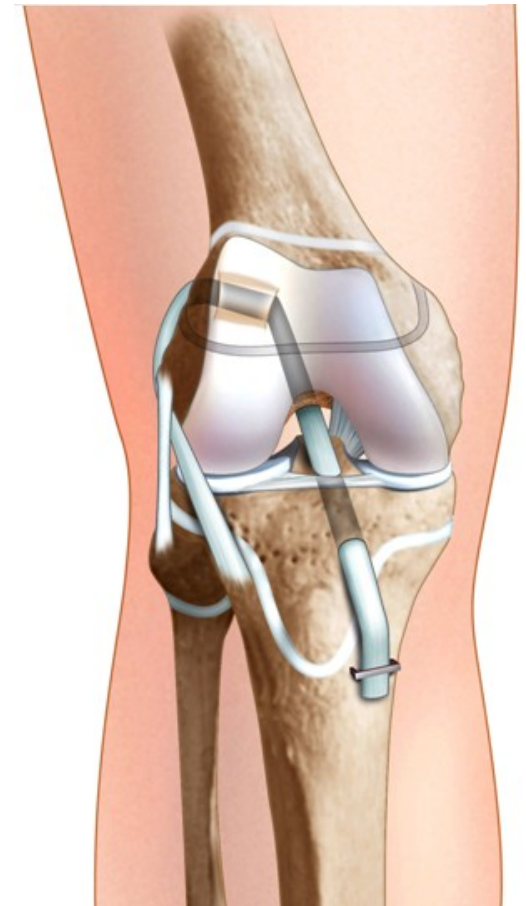
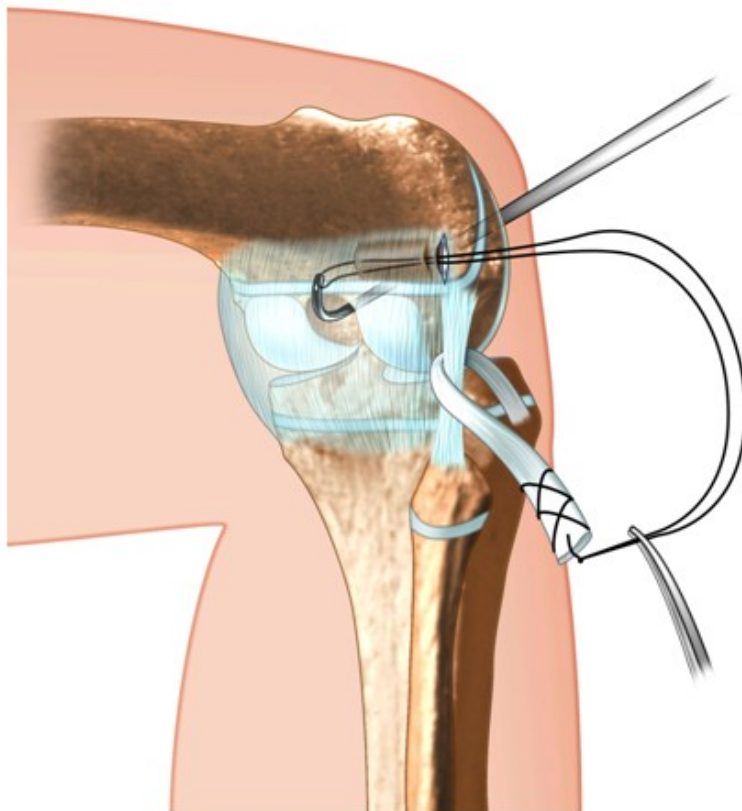
**Tunnel fémoral  
sous périoste**



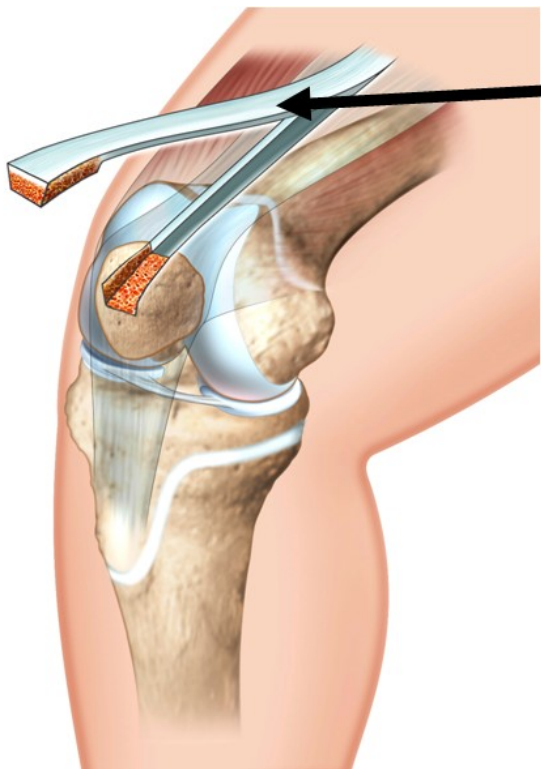
# Fascia lata pédiculé

*Nakhostine M JPOA 1995*

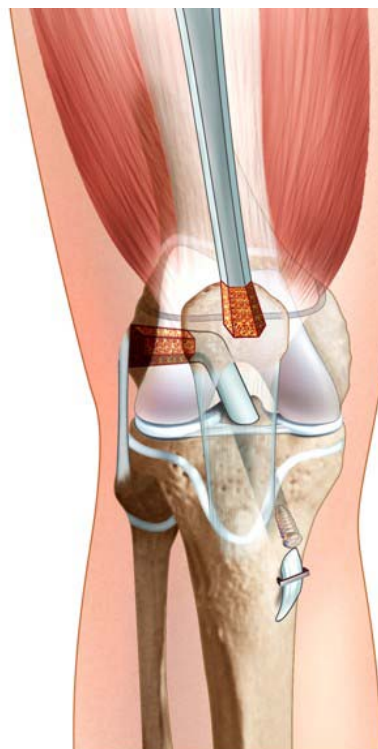
*Jaeger Rev. Chir. Orthop 2001*



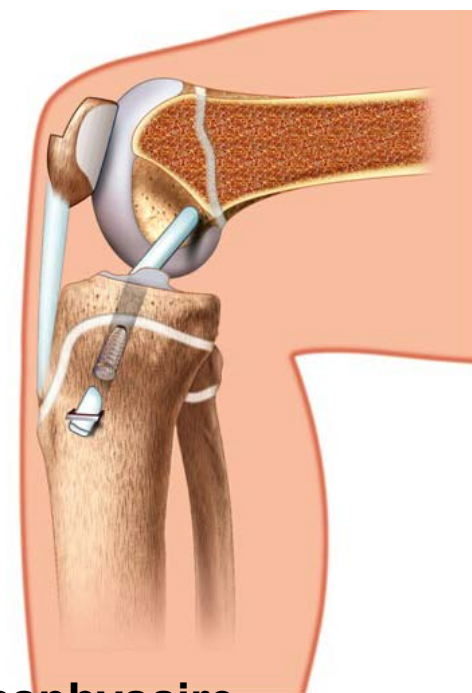
**Tendon quadricipital**



**Tunnel fémoral épiphysaire**

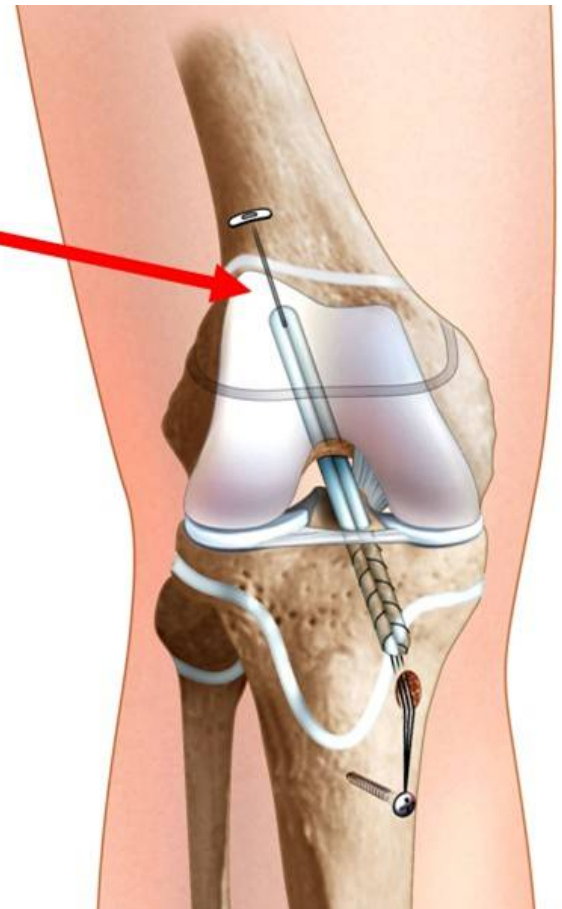
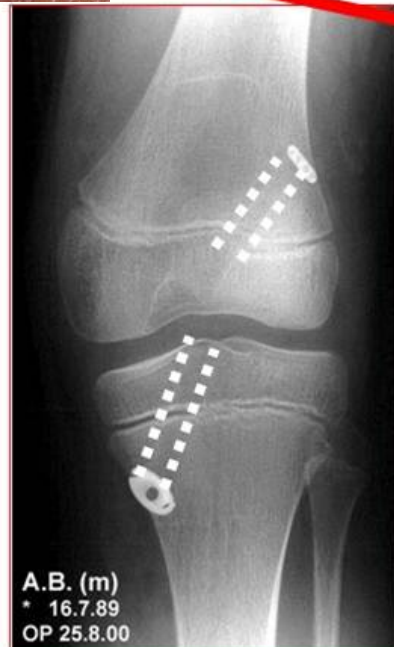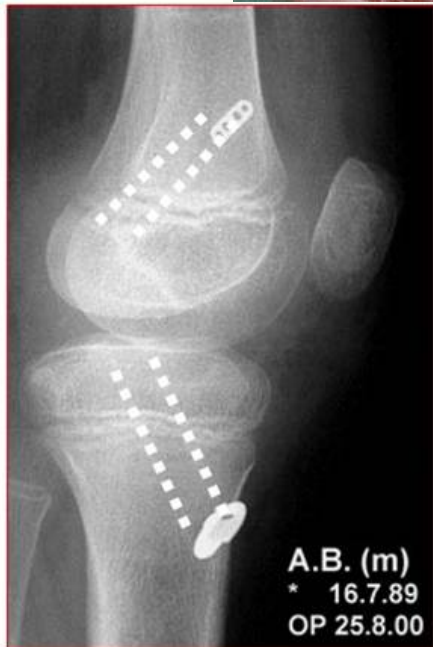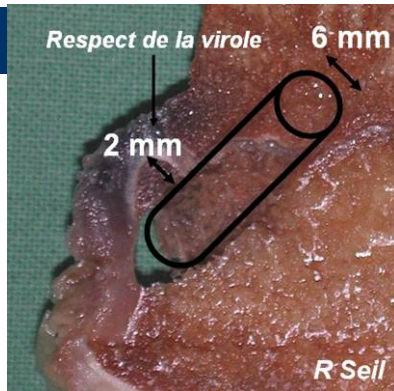


**Tunnel tibial transphysaire**

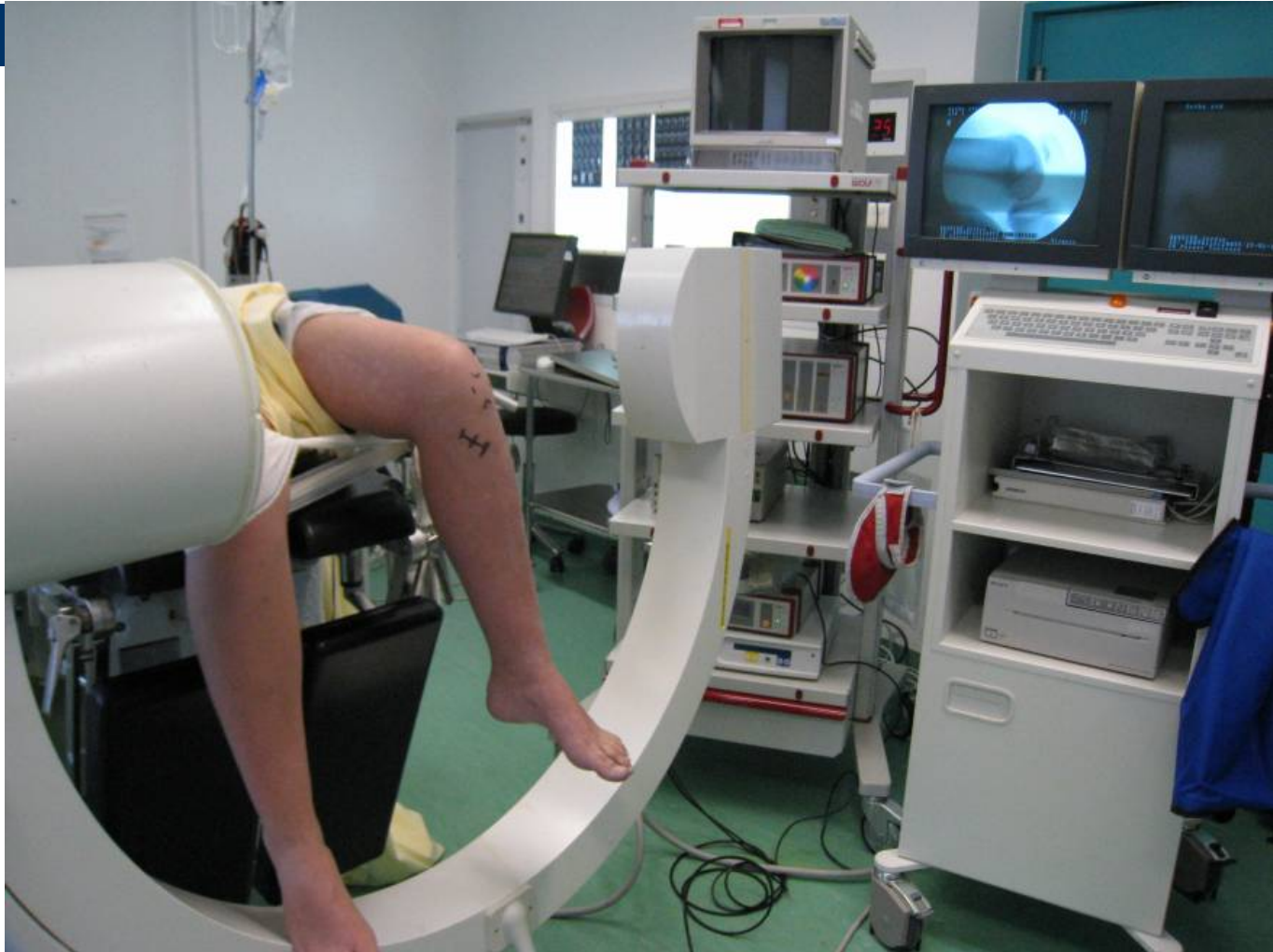

# Transphysaire bipolaire

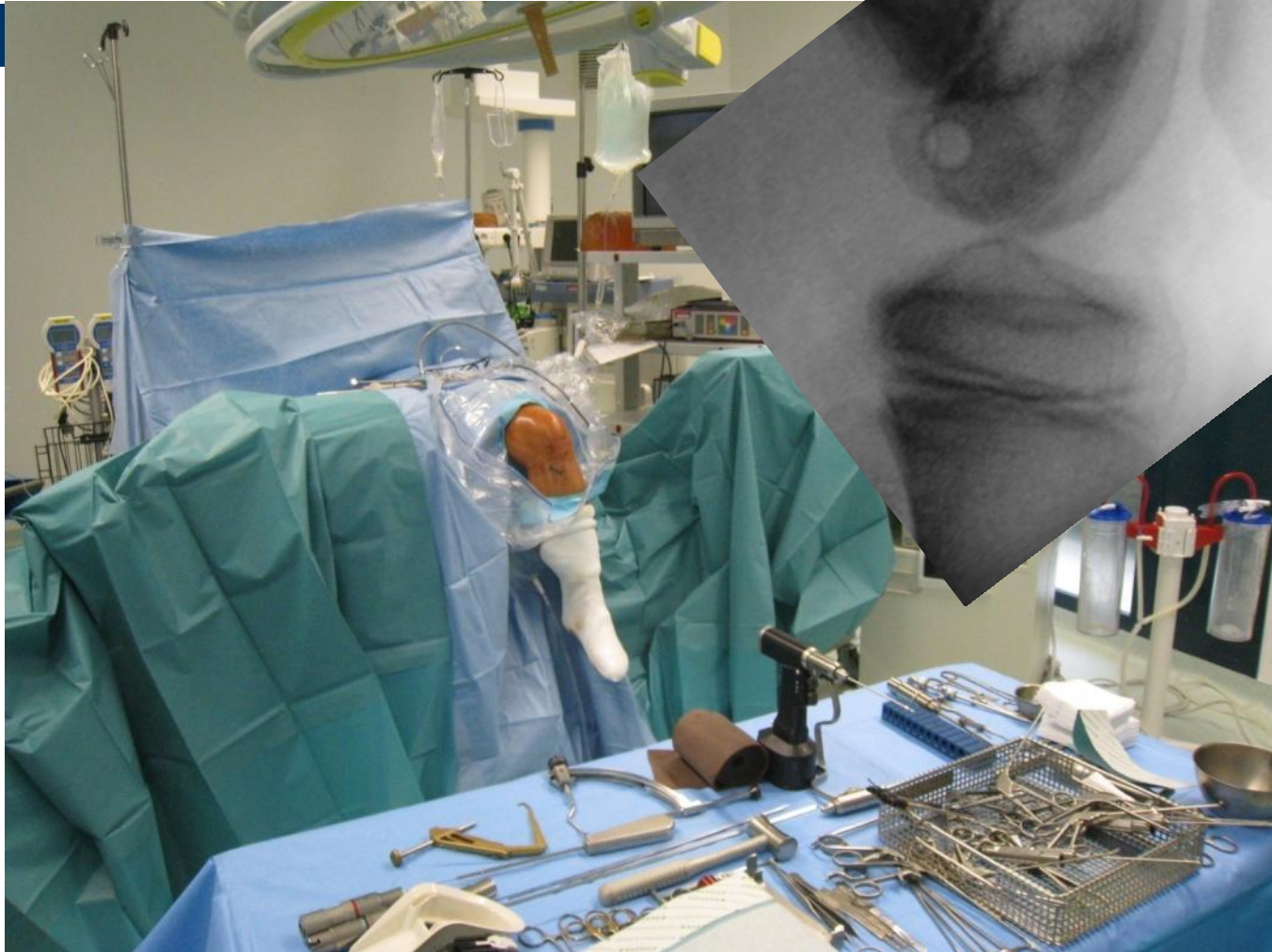Simonian Am J Orthop 1999  
Aicroth JBJSBr 2002  
McIntosh Arthroscopy 2006



# Installation



# Installation



# Suites opératoires

- Immobilisation 4 sem
  - plâtre cruro pédieux sans appui
  - attelle avec appui
- Récupération habituellement aisée des mobilités
- Soins « allégés » **Attention au recurvatum**

## Série Symposium SoFCOT 2006

- Etude multicentrique
- Entre 1992 et 2004 : **119** patients opérés sur genou en croissance (recul min. de 12 mois)
- 17 PDV non différents de la population analysée
- **102** patients revus, par un observateur indépendant, pour les besoins du Symposium :

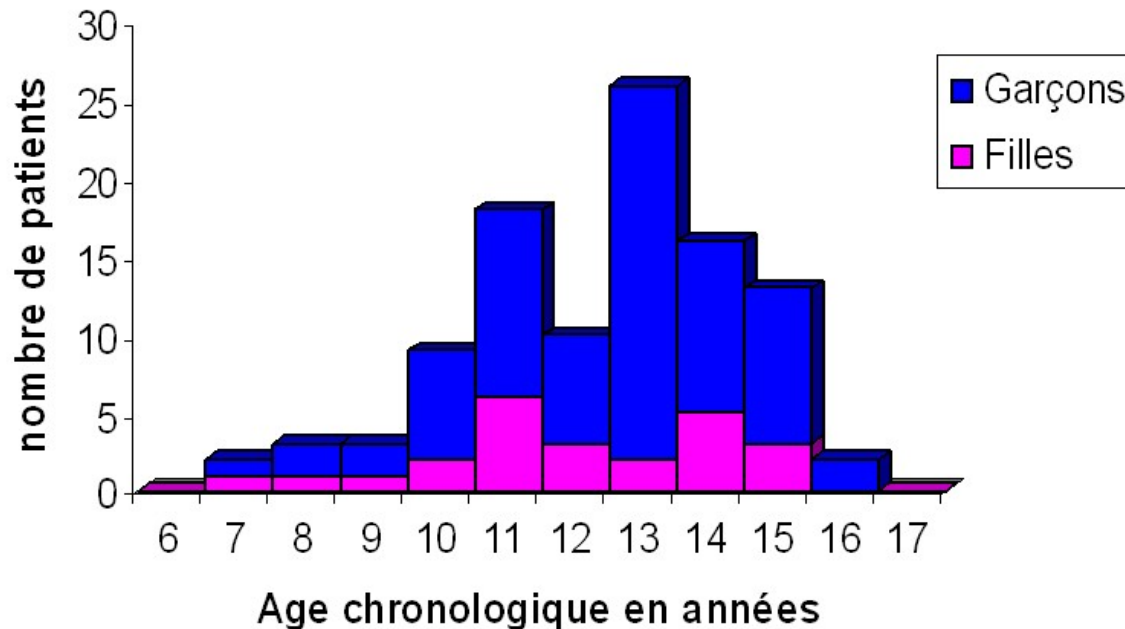
**Taux de révision de 86%**

- Sexe : **77%** garçons

- Au moment de la reconstruction :

Age chrono. moyen : **12,3** ans +/- 1,9 (6,4 à 15,1 ans)

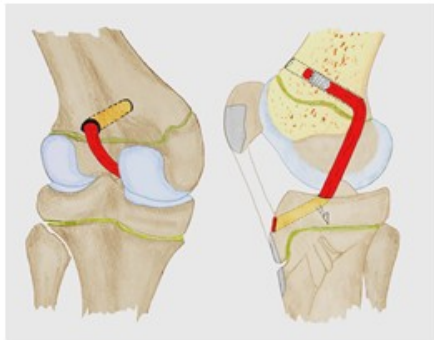
Age osseux moyen : 11,6 ans +/- 2,1



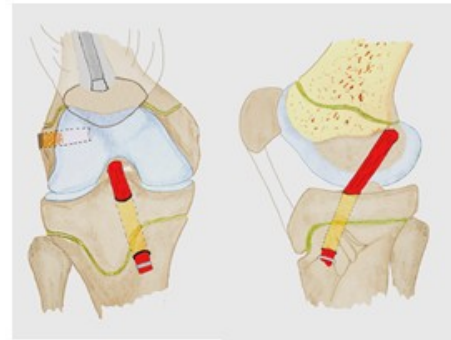
**3/4 des cas : instabilité**

**1/4 des cas : lésion méniscale**

**NB : 1 seule indication de principe  
(LCA rompu très jeune enfant  
sportif haut niveau)**

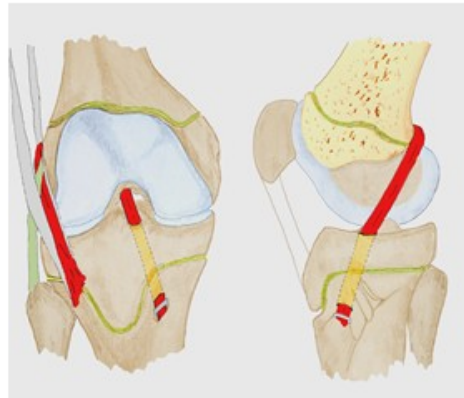


**Tech Clocheville**  
**44 + 10 + 9 = 63 cas**

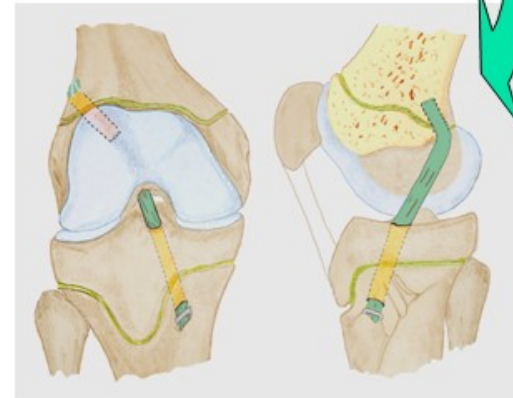


**Tech Debrousse TQ**  
**14 cas**

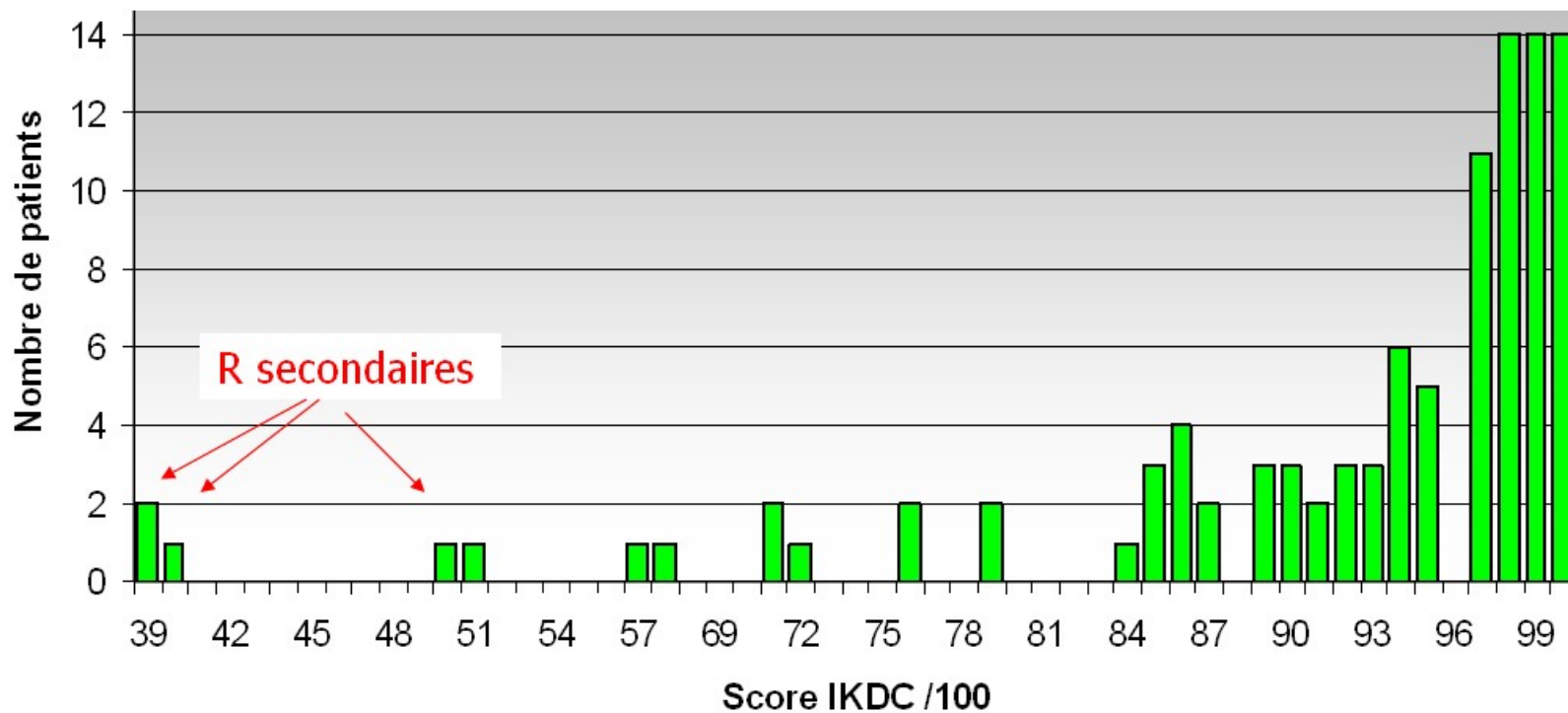
**Epiphysaire  
fémoral / IJ**  
**+7 cas**



**Tech Nakosthine & Tech Jaeger**  
**5 cas**      **9 cas**



**Tech IJ transphysaire**  
**4 cas**



Score IKDC moyen : **92%**  $\pm$  13

IKDC A ..... **61**

IKDC B ..... **25**

IKDC C ..... **11**

IKDC D ..... **5**

**84 %**

**16 %**

# Complications précoces

- 1 ponction pour hémarthrose post-op ++
- 1 arthroscopie pour « cyclope » à 18 mois
- 1 arthrolyse pour raideur en flexion
- 1 arthrite septique

**Complications précoces : 4 %**

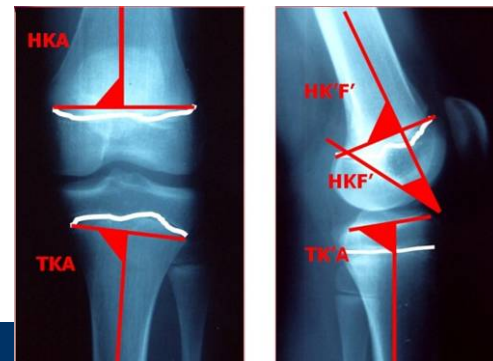
# Récidive d'instabilité

**Observée dans 5 cas :**

- Echecs techniques : **2**
- Echec biologique (pdt « ligamentisation ») : **1**
- Re-ruptures : **2** (à 2 et 9 ans)

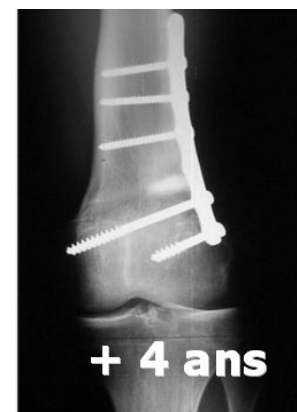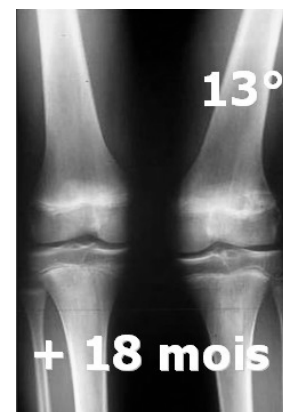
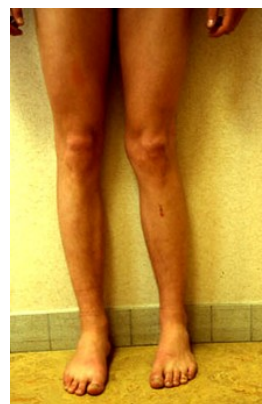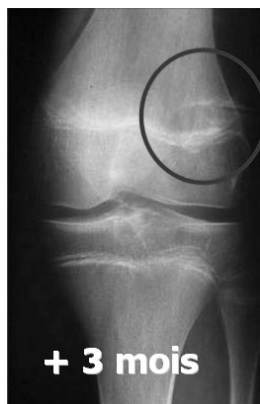
Etude de corrélation pour la récidive d'instabilité :  
Aucun facteur pronostic statistiquement significatif !

# Troubles de croissance



- Enquête Symposium SoFCOT 2006 (Ch Bonnard, F. Chotel)  
11 troubles de croissance parmi 92 dossiers étudiés soit 12%  
- 4 fémurs valgum 5, 5, 6, 13° (mais 3 genu valgum)

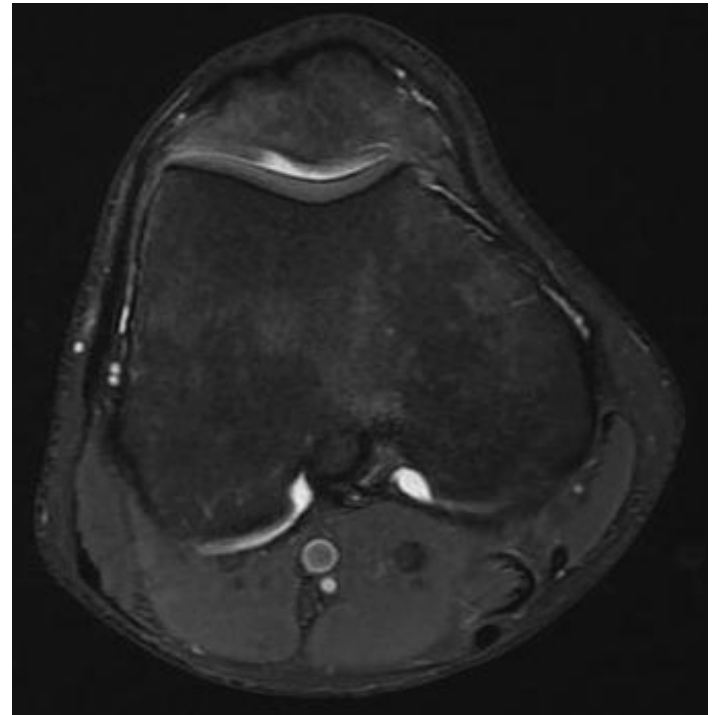
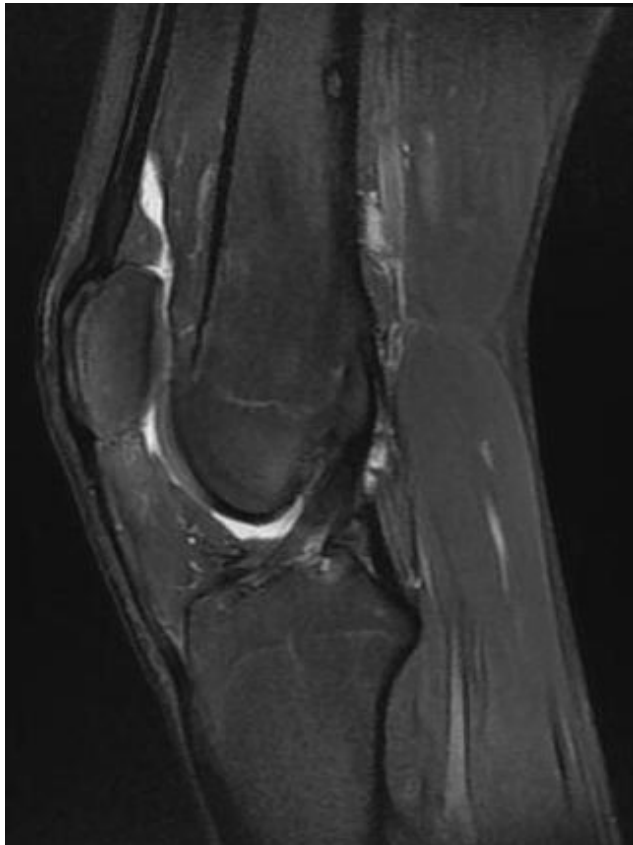**Tunnel  $\geq 9$ mm**  
**3 IKDC C**



- 4 flessions fémorales (9, 10, 12, 13°)
- 9 verticalisations de la ligne de Blumensaat (12 à 16°)
- 2 tibia vara 4°, 3 tibia valga (4, 4, 6°) pas de modif. de la pente
- 2 inégalités de longueur > 10mm: +11mm fémur, -13mm tibia

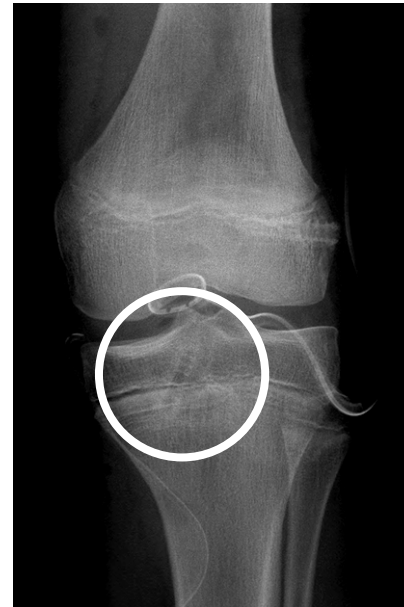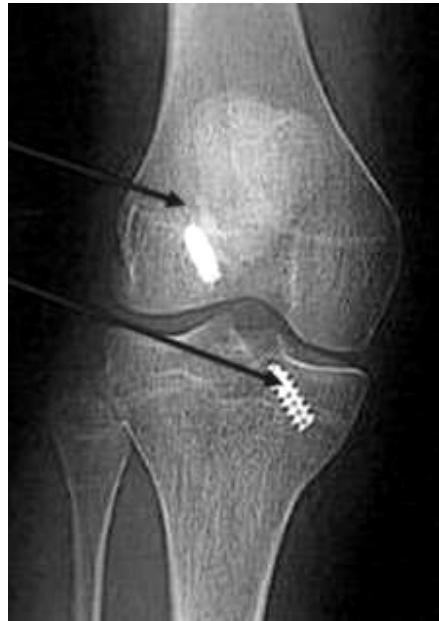# Remodelage

♂ 10 ans technique Clocheville:10 ans de recul



# Erreurs à éviter

- Tunnels > 9mm
- Lésion virole périchondrale
- Matériel transphysaire (vis ou baguette osseuse)



# Conclusion



La reconstruction du LCA sur genou en croissance par une équipe « entraînée » :

- N'est pas une solution provisoire d'attente
- Donne peu de complications
- **84 %** de bons résultats

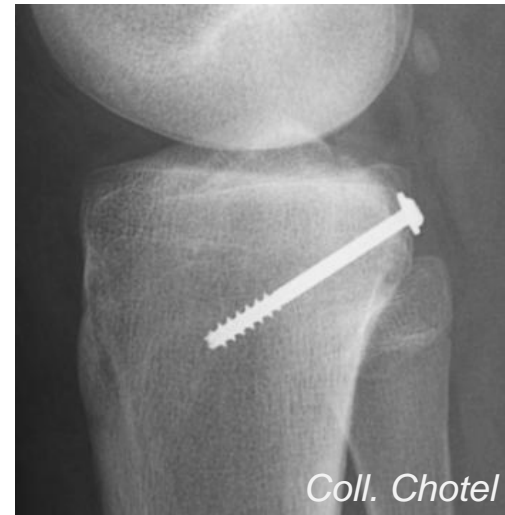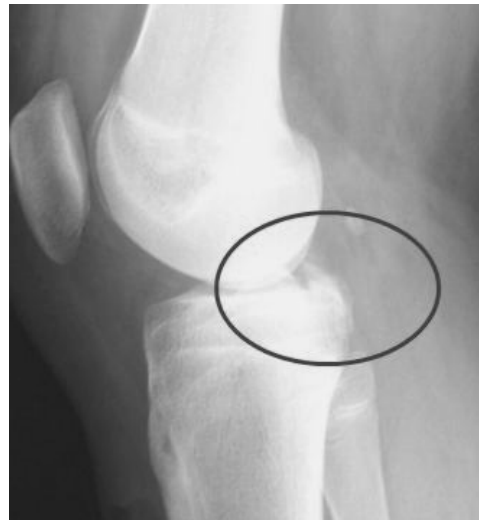Ces résultats ne sont pas moins bons chez l'enfant très jeune ; faut-il émettre des réserves pour les plus âgés ?

# Conclusion

- Il n'y a pas de technique supérieure
- Donne des résultats assez superposables à la reconstruction chez l'adulte
- A condition d'une bonne maîtrise technique, elle entraîne pas de troubles de croissance majeurs mais quelques variations infra-cliniques
- Se méfier chez l'enfant, des greffes de gros diamètres (>9mm)

# Instabilité postérieure du genou

- **Avulsion ostéocondrale: rare** *Pandya CORR 2008*



- **Intra ligamentaire: exceptionnel**

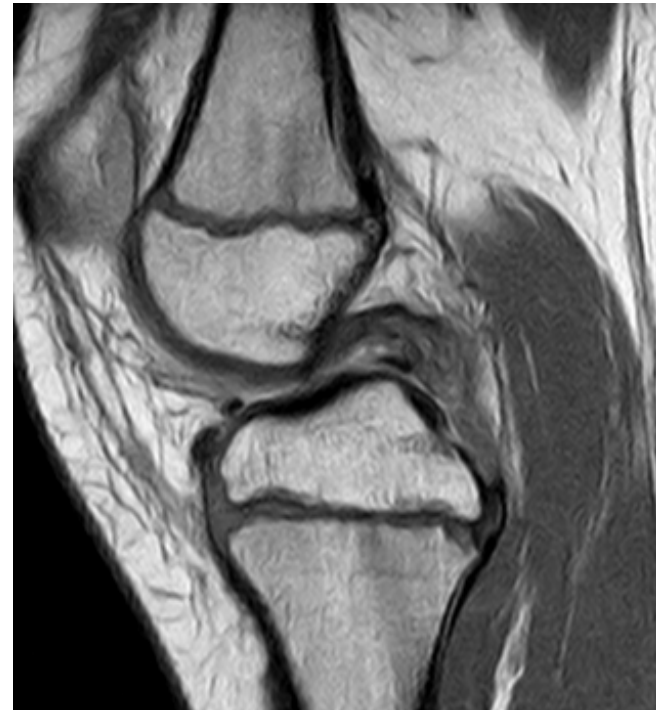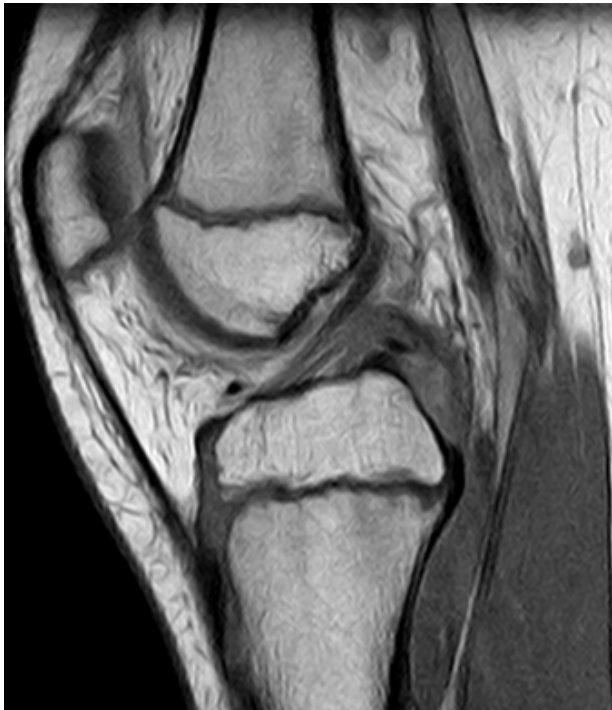**3 cas sur 10 (1996-2006)**

*Symposium SoFCOT 2006  
Anderson et al. JBJS Am 2007*

# Paul 11 ans (Athlétisme)



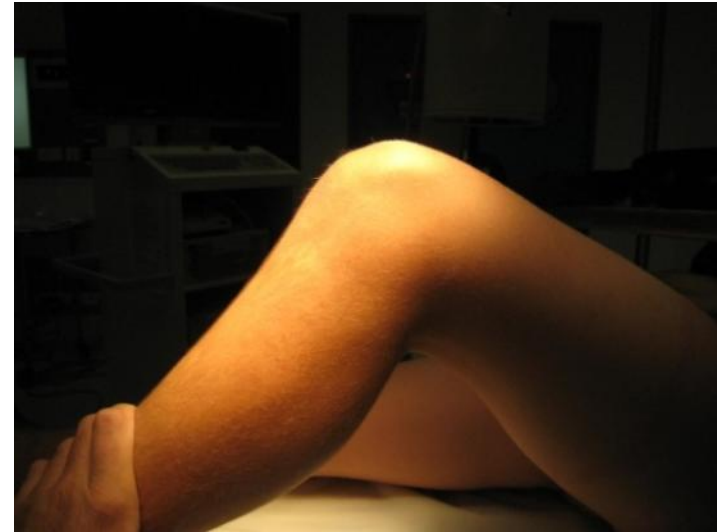
- Choc direct TTA
- Hémarthrose



- **Attelle Zimmer 4 semaines**
- **Kiné 3 mois**
- **Repos sportif 6 mois**

## **9 mois**

- **Douleurs antérieures**
- **Sport pivot « difficile »**
- **Saut monopodal = 60%**
- **Tiroir antérieur à 70° ++**
- **Laximétrie: différentielle 8mm**

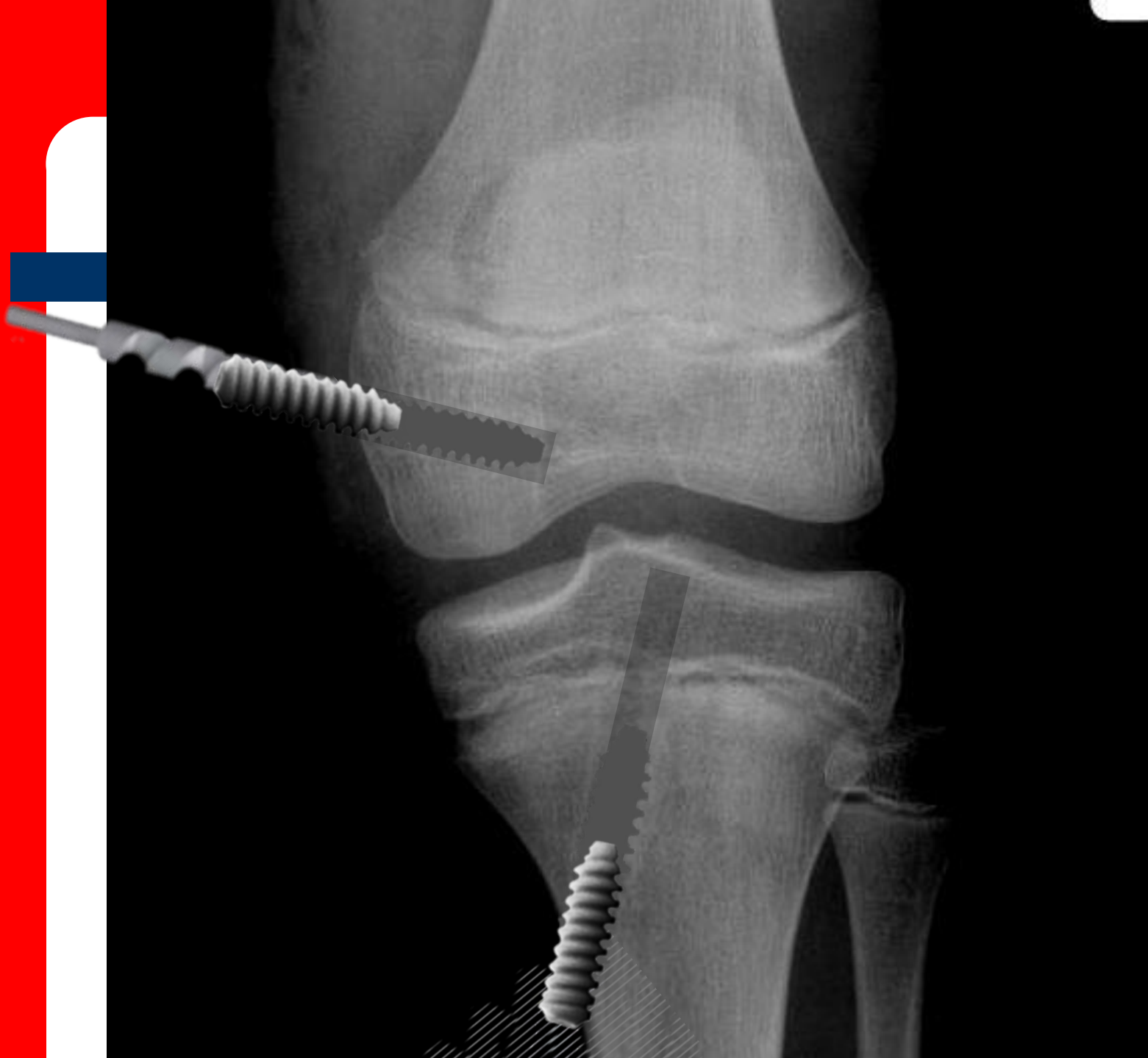

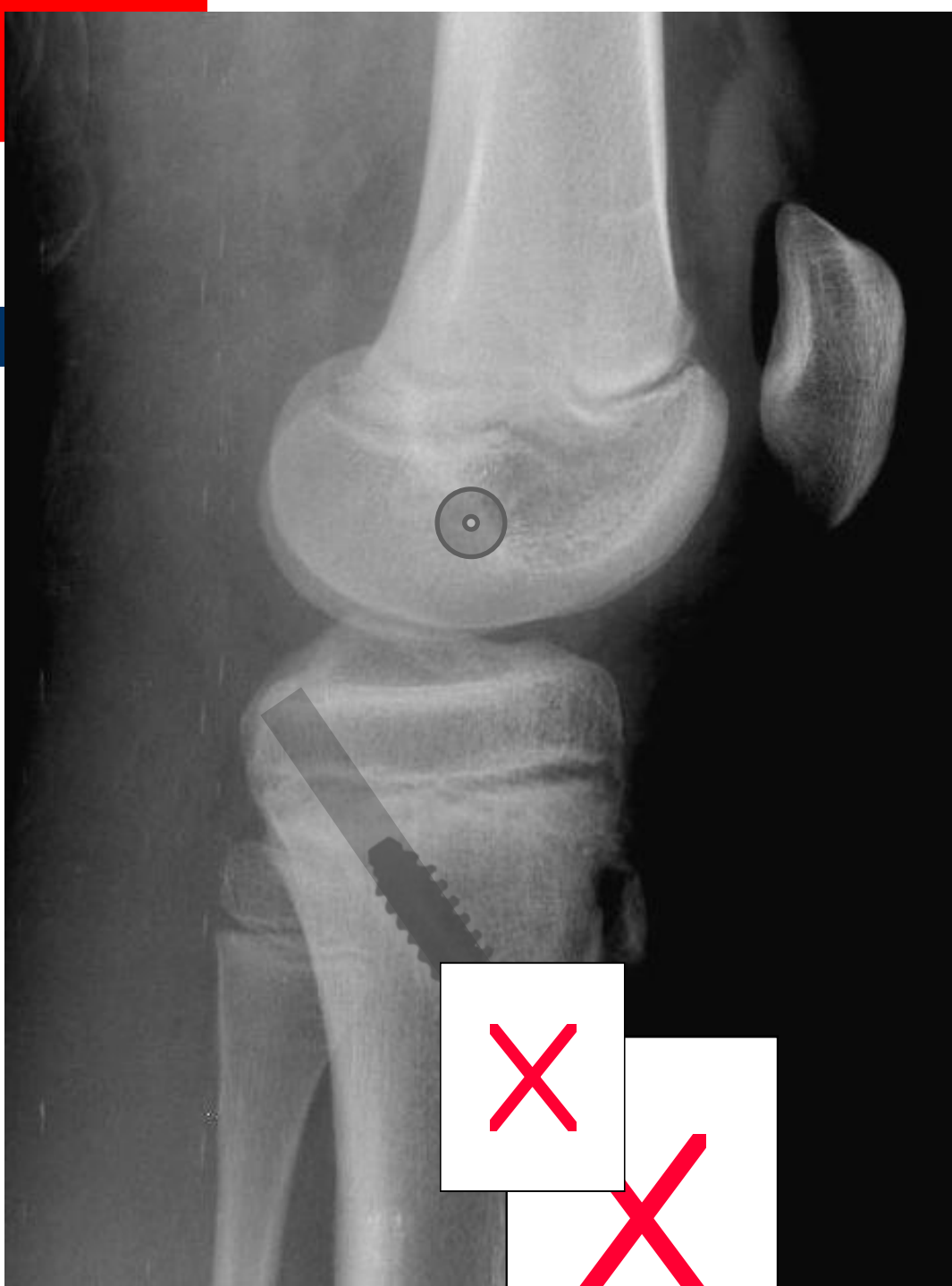
**Instabilité postérieure**




## Ligamentoplastie mono-faisceau

- DIDT 4 faisceaux Ø 7mm
- Fémur: intra épiphysaire (out-in)
- Tibia: transphysaire





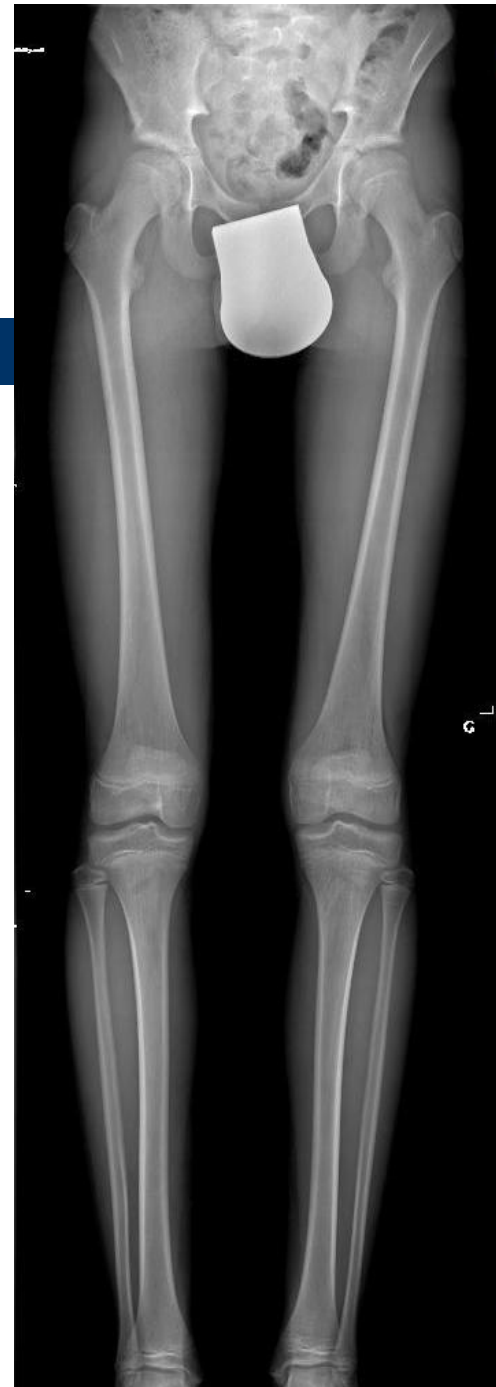

## **Soins post op:**

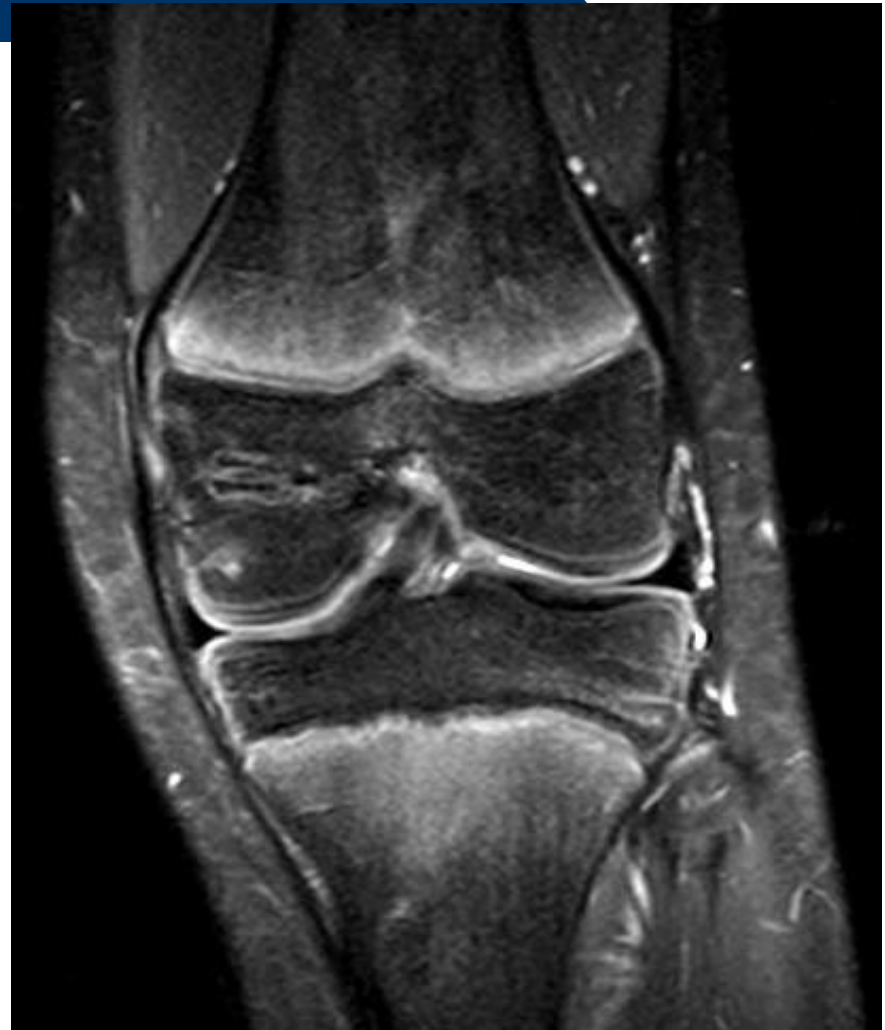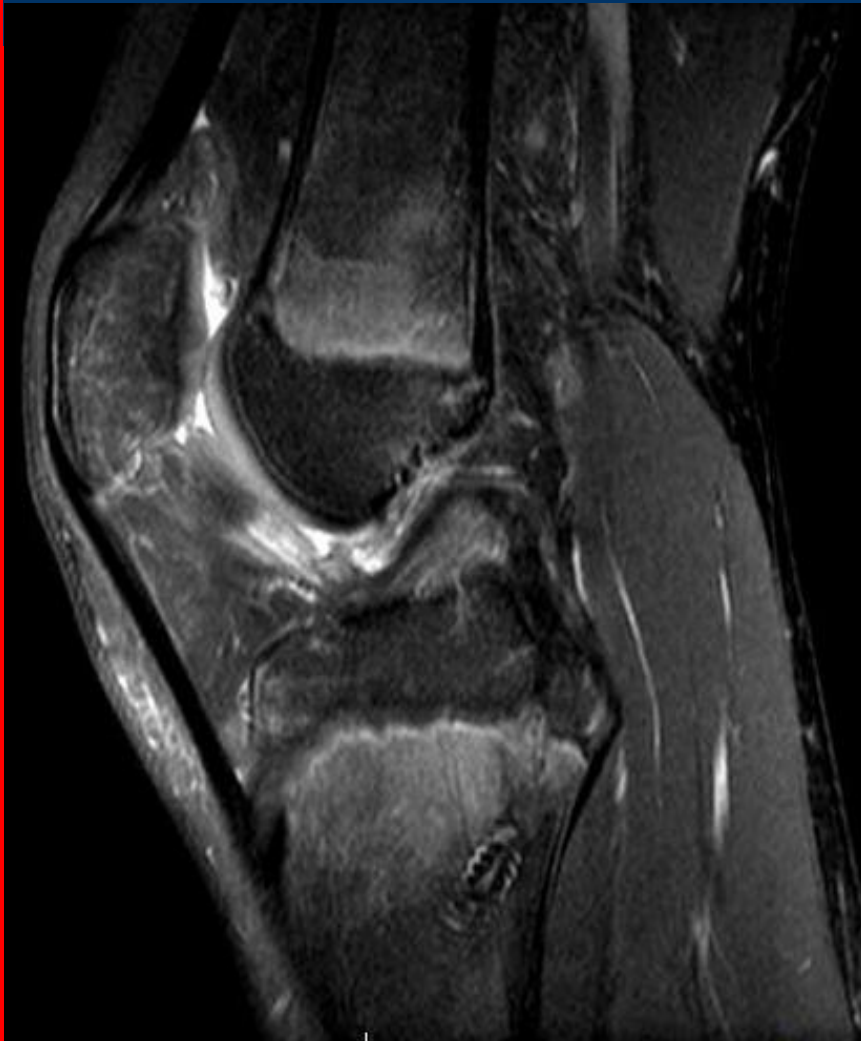- plâtre cruropédieux 6 semaines
- rééducation décubitus ventral 3 mois
- reprise course à 6 mois
- pivot contact à 9 mois

## 1 an post op

- Asymptomatique
- Hand Ball
- Saut monopodal = 100%
- Laximétrie: différentielle 2mm
- Pas de trouble de croissance



**1 an post op**



# 1 an post op



# Références

- Franck Chotel «*Entorses du genou de l'enfant et de l'adolescent*» **Conférences d'enseignement de la SoFCOT 2004** n°85 p209-240
- Ch. Bonnard, F. Chotel **Symposium de la SoFCOT 2006** «*Lésions ligamentaires et méniscales du genou en croissance*» Rev Chir Orthop Reparatrice Appar Mot. Oct 2007 n° 93(6 Suppl)