

2013

Quand confier une entorse du genou au chirurgien

Ph Neyret

E Servien
S Lustig
G Demey
V Duthon





UNIVERSITY TEACHING CENTER



Cadre

- Diagnostique (IRM)
- Thérapeutique
 - urgence
 - différée

Bénigne

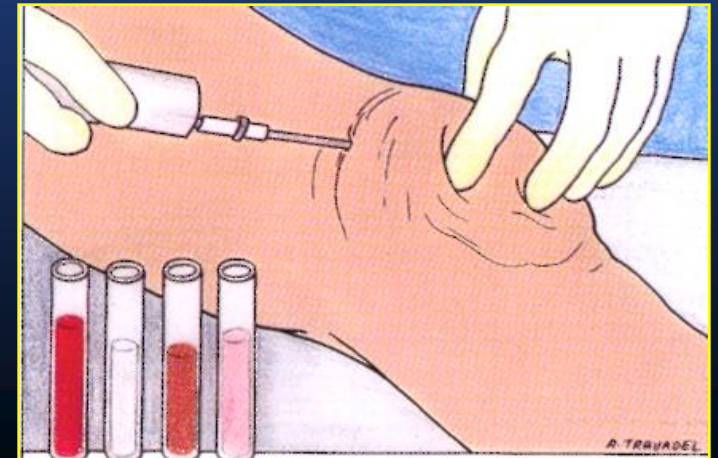
Grave

- **Signes de gravité
(Avis Spécialisé)**
- **Les grands
syndromes**

Signes de gravité

Accident initial

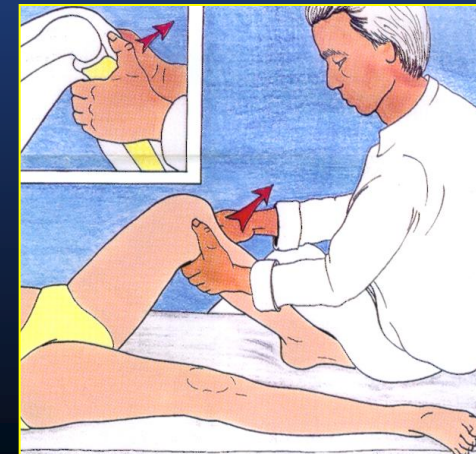
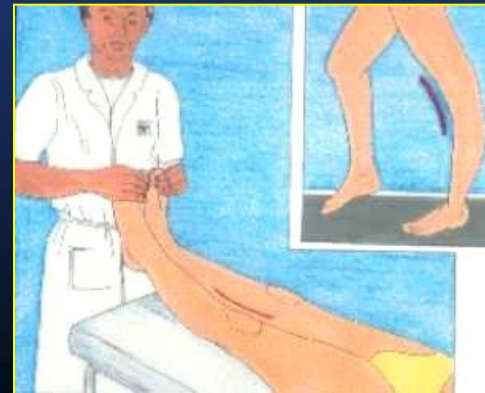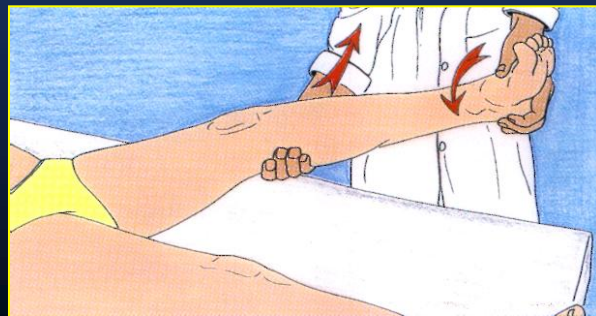
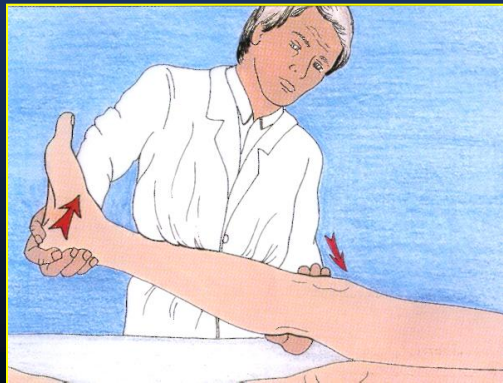
Craquement
Hémarthrose
Arrêt match, ski...



Signes de gravité

Signes d'examen

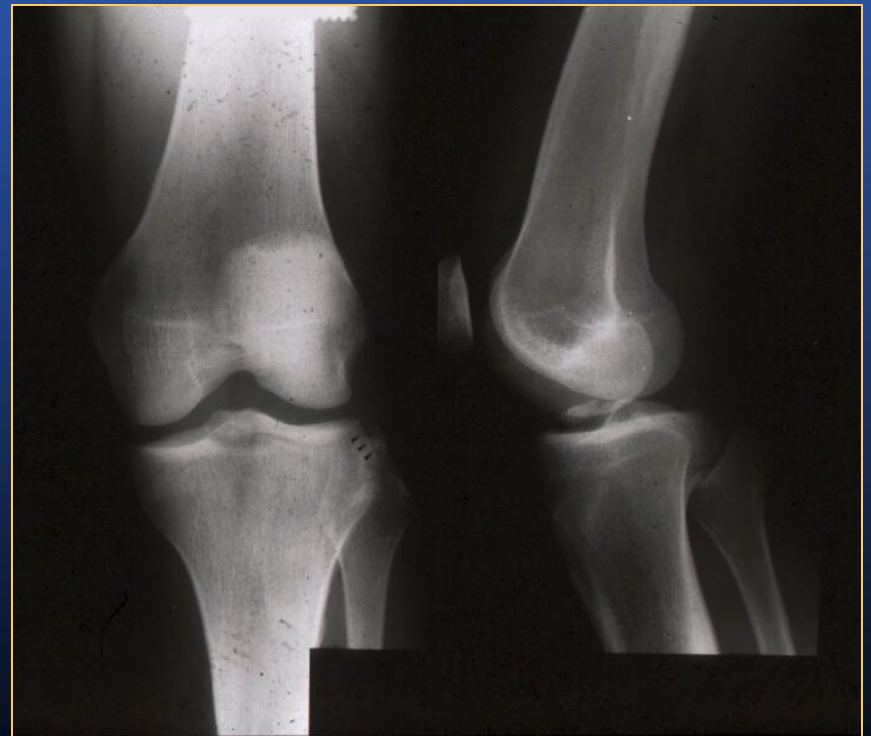- Laxité frontale asymétrique
- Translation postérieure
- Complication V.N.



Signes de gravité

Radiographie

- **Fracture articulaire**
- **Avulsion osseuse**
- **Luxation**



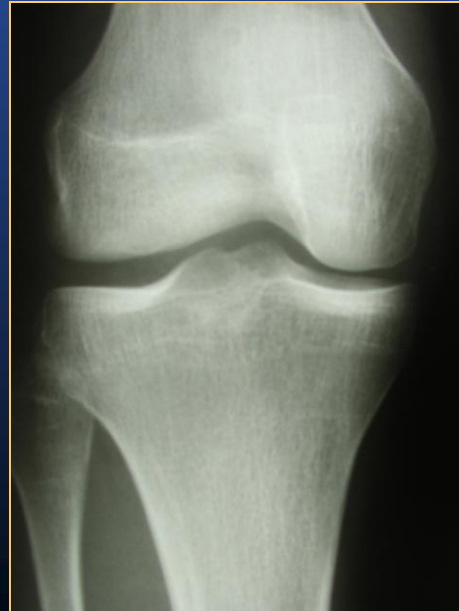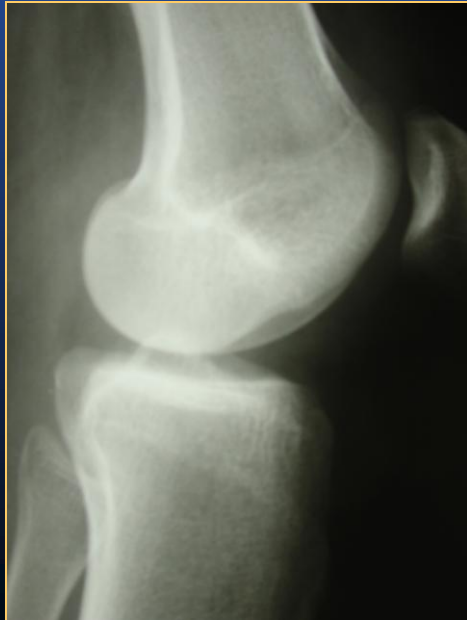Les 6 grands syndromes

Avis Spécialisé

1. Rupture isolée LCA (D)
2. Triade antero interne (D?)
3. Triade antero externe (U)
4. Rupture LCP (U)
5. Luxation rotule (D)
6. Fracture, luxations... (U++)

1- Rupture isolée LCA

- Craquement
- Hémarthrose
- LT : arrêt mou
- XR : encoche Cond. Ext.



1- Rupture isolée LCA



- **Kiné : Amplitudes**
- **Antalgique, AINS**
- **Avis chirurgical différé**

2- Triade Antéro Interne

- Craquement
- Hémarthrose
- LT arrêt mou
- Laxité interne o ++

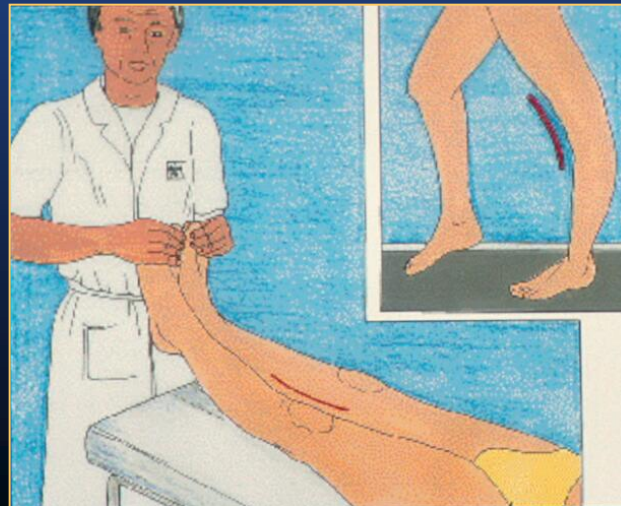
2- Triade Antéro Interne

Ⓚ ?

- Kiné :
- Appui différé
- Attelle
- AINS, Antalgique
- Avis chirurgical Ⓚ / Ⓚ selon laxité

3- Triade Antéro Externe Rétroligamentaire - Très rare

- Craquement
- Hémarthrose
- LT arrêt mou
- Laxité externe, postero externe



3- Triade Antéro Externe Rétroligamentaire



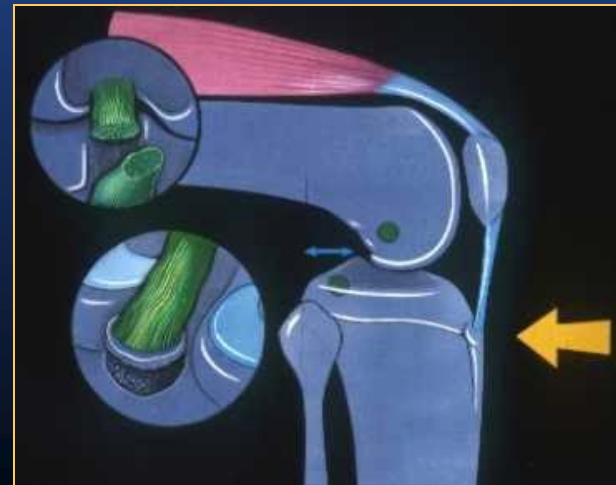
- AINS, Antalgique
- Sans appui
- Attelle plâtrée



Avis chirurgical urgent

4- Rupture LCP

- Circonstances
- TP ?
- Avalement TTA
- LT arrêt dur retardé



4- Rupture LCP

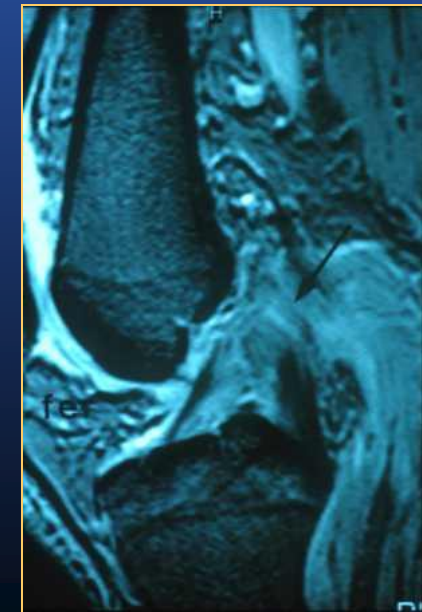
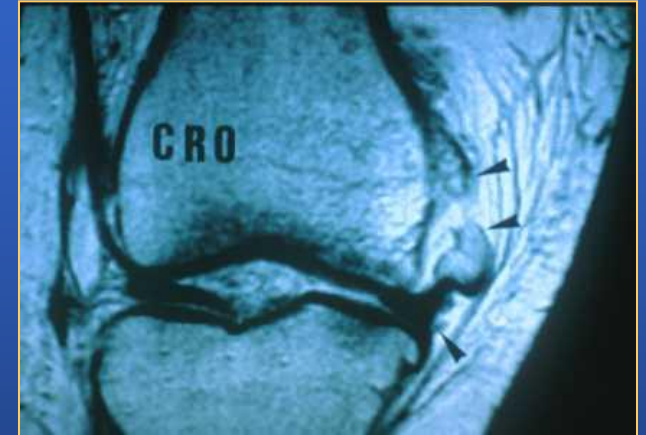U

- IRM

ou

Avis chirurgical urgent

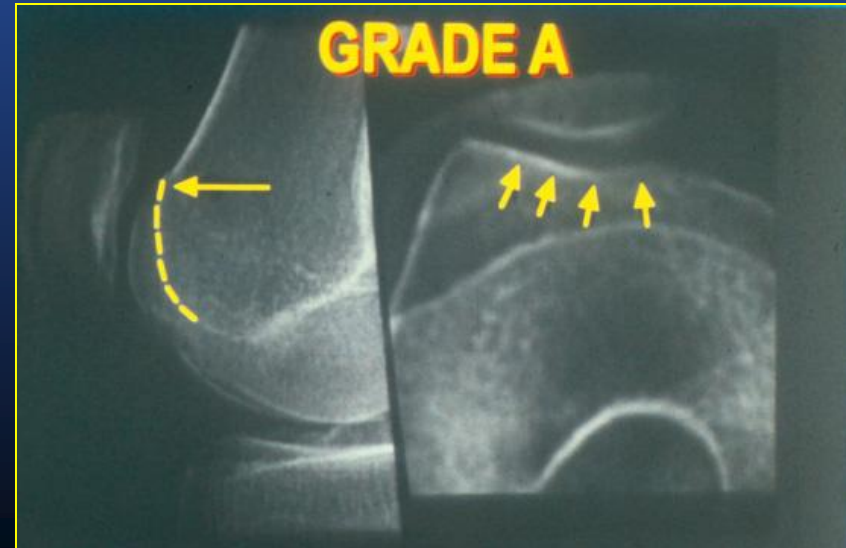
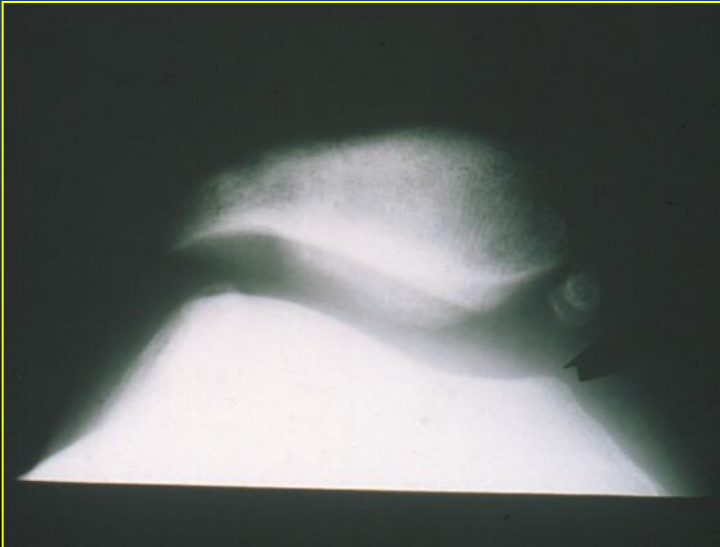
- AINS, Antalgique




5- Luxation rotule

- Interrogatoire

XR ++ signe croisement
pelligrini strida
Hémarthrose ±



5- Luxation rotule



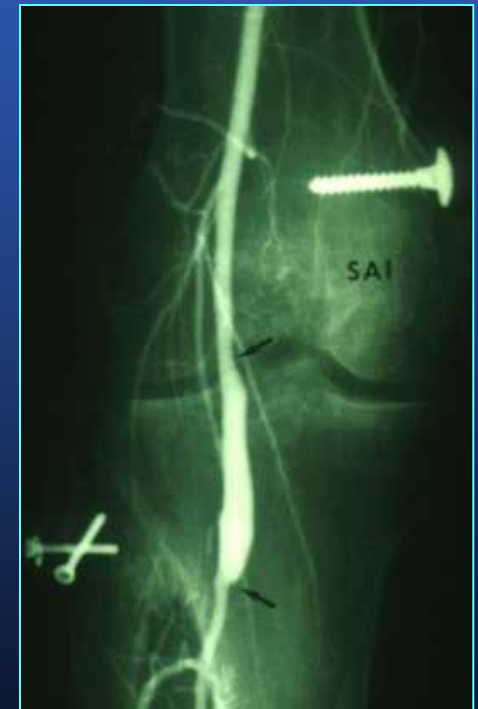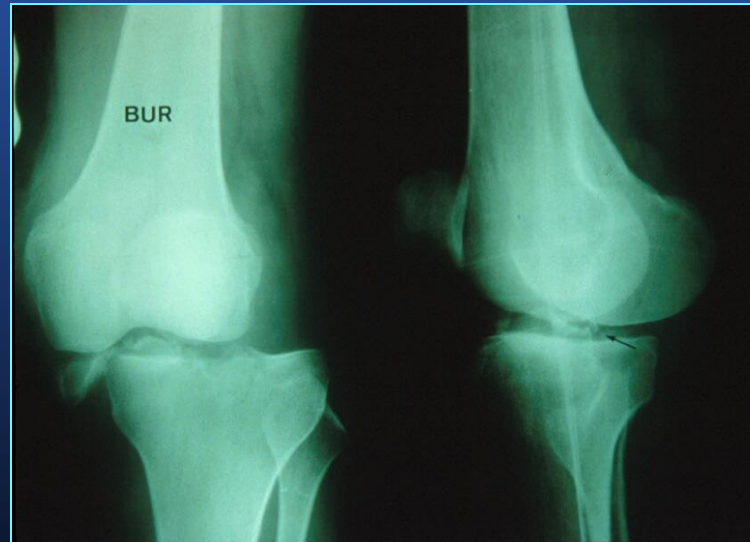
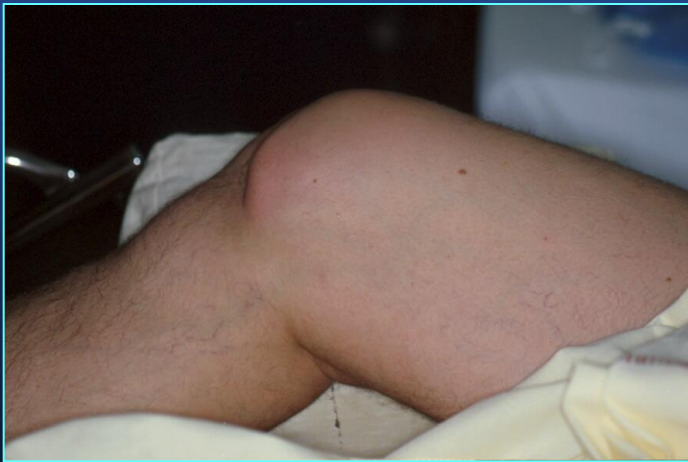- Attelle
- Appui
- AINS, Antalgique
- Kiné

Avis chirurgical différé J10

6- Fracture, Luxation

U

→ Chirurgien Urgence



CONCLUSION

- Triade antéro ext.... Int
- Rupture LCP
- Fracture, Luxation F.T.

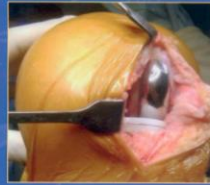
.... professionnel du sport

↑ ↑ ↑
Consultation ≠ Chirurgie

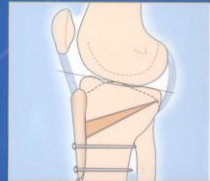TECHNIQUES CHIRURGICALES
orthopédie-
traumatologie
DE L'ADULTE

Chirurgie du genou

My Knee Practice



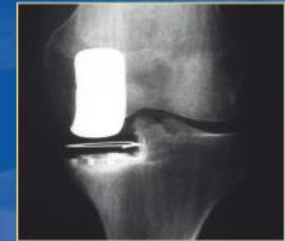Philippe Neyret
Peter Verdonk
Tarik Aït Si Selmi



MASSON

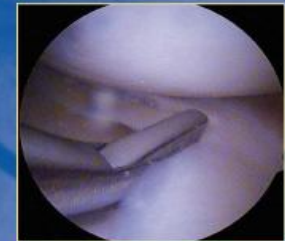
TECHNIQUES CHIRURGICALES
orthopédie-
traumatologie
DE L'ADULTE

Traité de chirurgie du genou



Philippe Neyret,
Guillaume Demey

Elvire Servien,
Sébastien Lustig



2012

