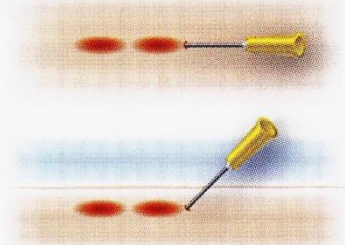


# Techniques d'injections par Acide Hyaluronique

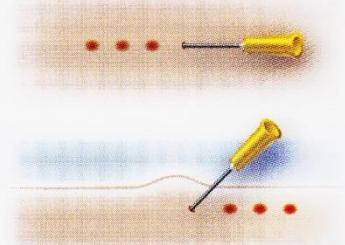


# Les différentes techniques d'injections

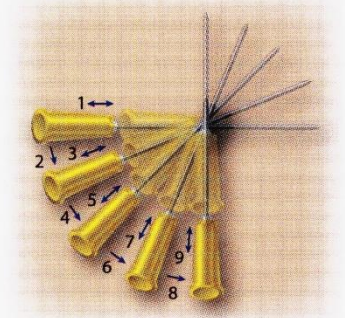
a Linéaire rétro-traçante




b Multipuncture




c Éventail




d Nappage



e Fermeture éclair



f Échelle



## a. La technique linéaire rétro-traçante

La plus courante .

Pénétration dans la ride à injecter sur toute la longueur de l'aiguille. Retirer lentement, en pressant de façon régulière, sur le piston, pour délivrer une quantité égale de produit, tout le long de la ride. On relâche la pression juste avant de retirer l'aiguille, afin d'éviter la perte de produit.

## b. La technique des multipunctures

Une petite partie du produit est déposée tout le long de la ride, de manière répétitive, sans laisser d'espace entre chaque dépôt, pour obtenir une correction régulière et continue .

## c. La technique en éventail

Elle consiste, à partir d'un seul point de pénétration, à déplacer légèrement l'aiguille ou la canule, en éventail et pratiquer plusieurs injections rétrotraçantes.

## d. La technique de quadrillage ou nappage

Injections multiples rétrotraçantes, en quadrillage, à la fois vertical et horizontal.

## e. La technique de la fermeture éclair = technique de la fougère

Utilisée au niveau des rides ou sillons situés au niveau des zones dynamiques du visage .

Les injections se font de part et d'autre de la ride ou de la partie centrale du sillon, vers l'extérieur, perpendiculairement à la ligne ou à la dépression, réalisant une zone « matelassée », sous la partie déprimée, résistant ainsi au déplacement répétitif responsable de l'aggravation de la zone ridée.

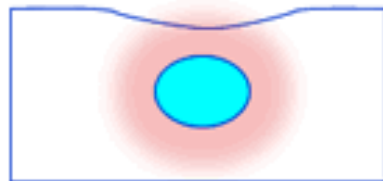

## f. La technique de l'échelle

Injection perpendiculaire à la ride, rétrotraçante .

# Profondeur d'injection

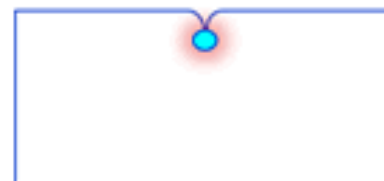


**Ride  
profonde**

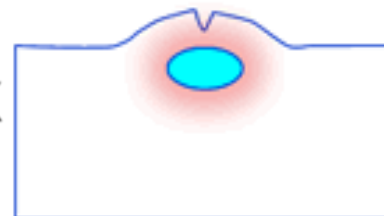
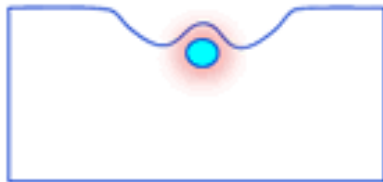


**OK**

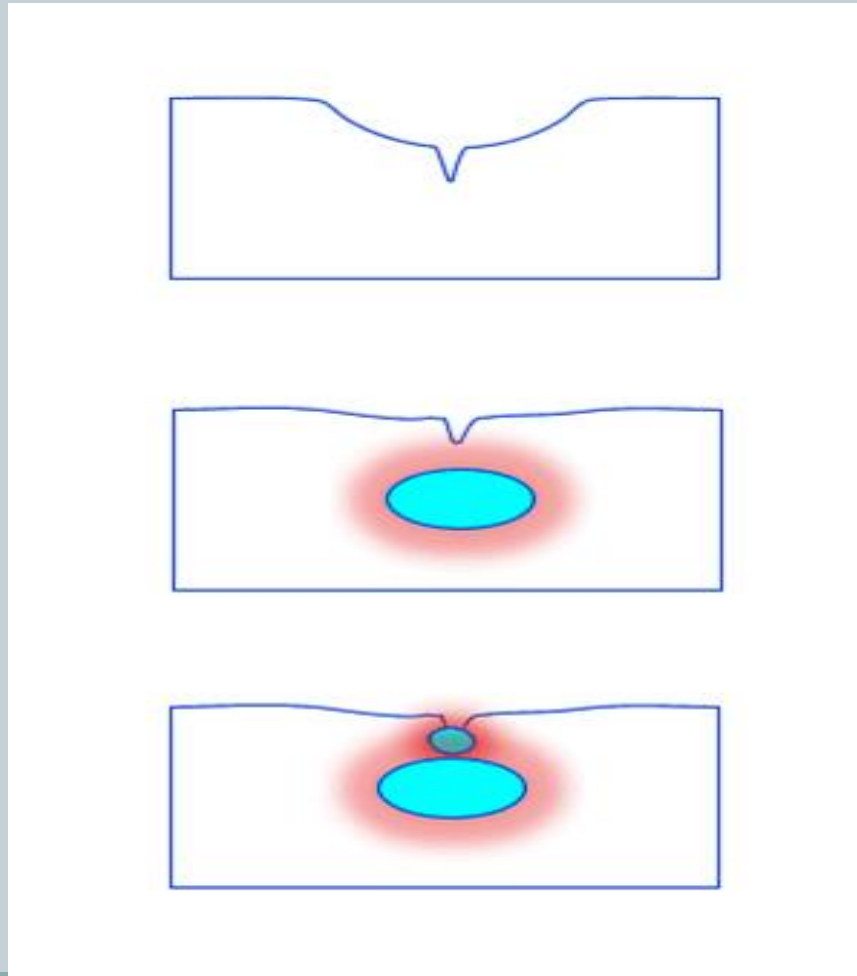
**Ride  
superficielle**



**Pas OK**



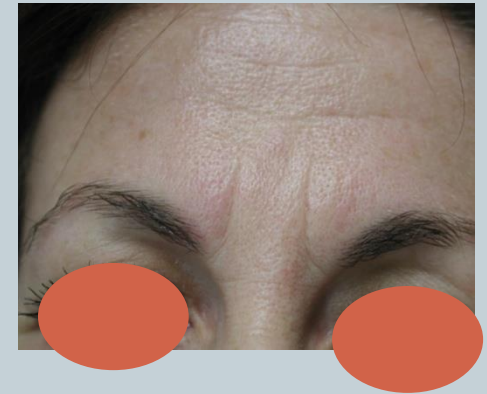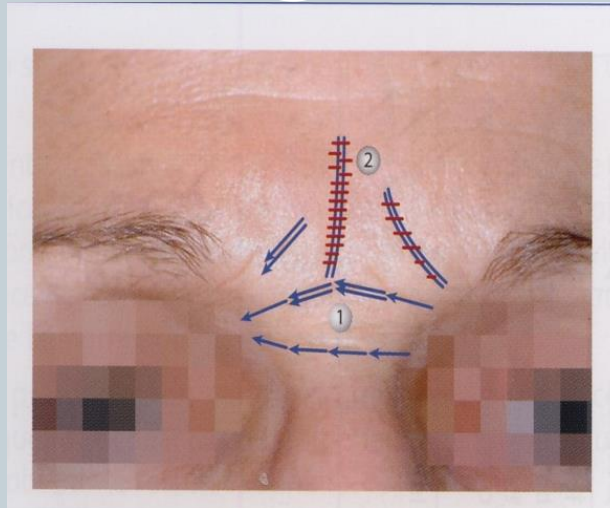
# Profondeur d'injection et association de techniques



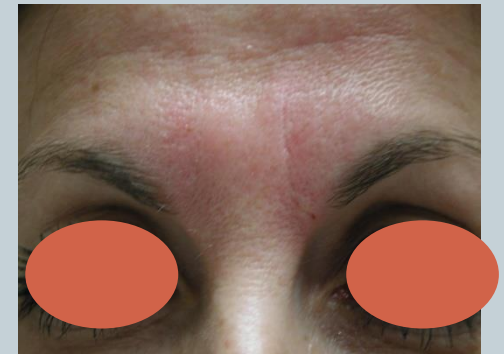# Les zones d'injections : 1/3 sup



## Glabelle :



- Injections rétro-traçantes
- Injections en échelle, pour renforcer le tissu sous-jacent
- Produit faiblement réticulé
- Derme superficiel



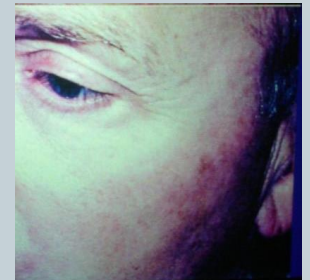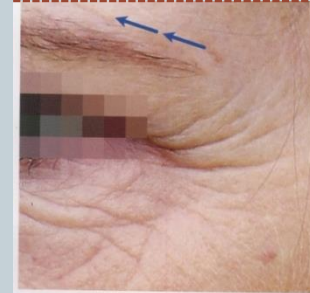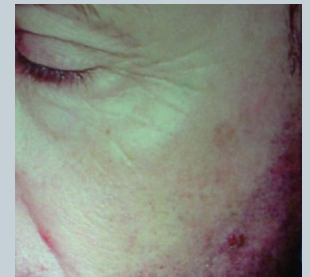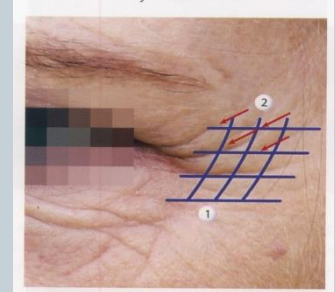
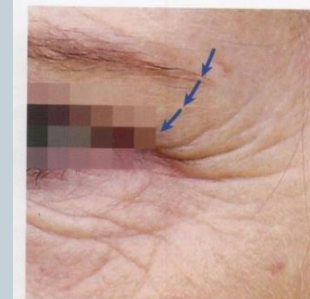# Les zones d'injections



## Rides du contour orbitaire :

- 1/ Rides de la patte d'oie
- 2/ Rides de la paupière supérieure
- 3/ Ride sus-sourcilière

- Mini-punctures
- Rétro-traçantes
- Quadrillage
  
- Produit faiblement réticulé
  
- Derme superficiel




# Les zones d'injections



## 3/ Ride sus-sourcilière

- Injections rétro-traçantes ou mini-punctures
- Produit faiblement réticulé
- Derme superficielle



# Les zones d'injections

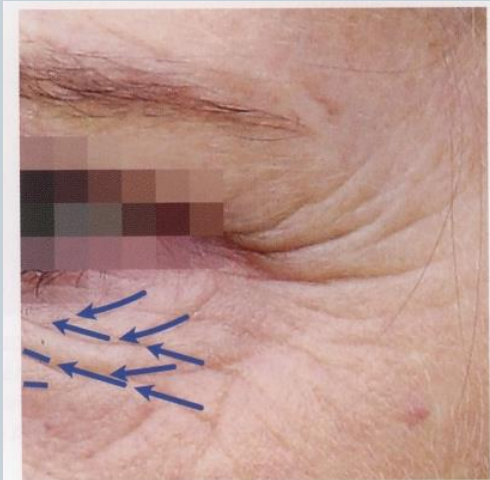
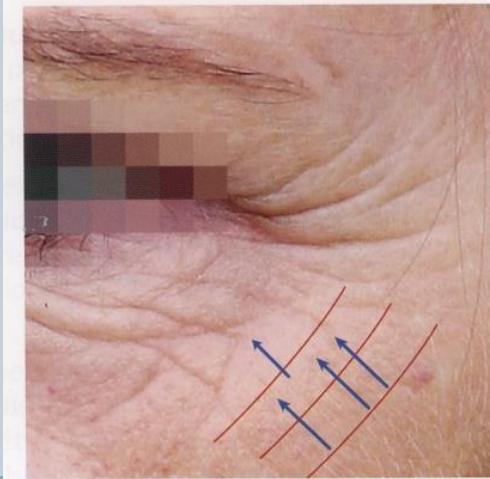
Figure 14. Ride de la gouttière sous-palpébrale.

## 4/ Rides de la gouttière sous-palpébrale

- Injections rétro-traçantes
- Produit faiblement réticulé ou non réticulé
- Derme superficiel



## 5/ Injection des ridules au niveau des pommettes

- Injections rétro-traçantes, quadrillage
- Produit faiblement réticulé ou non réticulé
- Derme superficiel

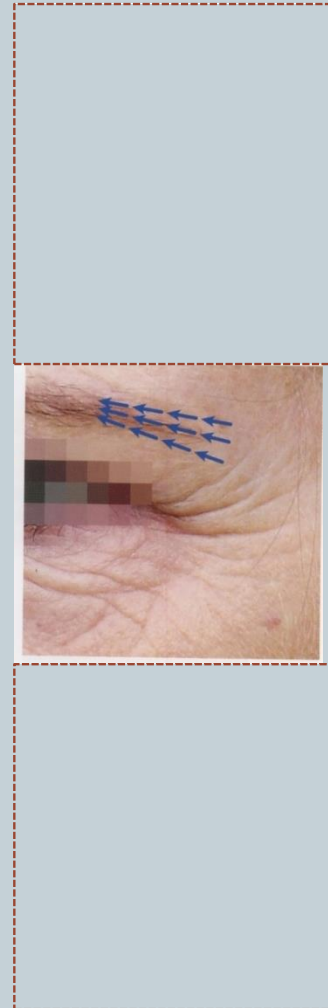


# Les zones d'injections



## 6/ Injection de l'arcade sourcilière

- Injection rétro-traçante à la canule
- Produit moyennement réticulé
- Derme profond ou sus périosté



# Les zones d'injections



## 7/ Le creux des cernes

- Micro-punctures en 3 points, profond, en sous-correction
- Produit faiblement réticulé
- Repère d'injection : 1 cm sous le rebord osseux
- Massage vers l'extérieur



## 8/ La vallée des larmes

- Injection rétro-traçante à la canule
- Produit moyennement réticulé
- Derme profond ou sous cutané

# Les zones d'injections



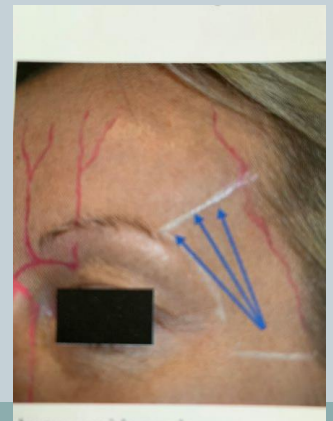
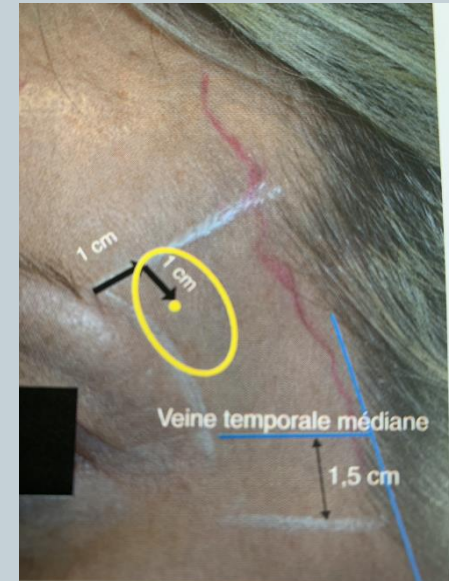
## Tempes :

- Fosse temporale : repères : épine frontale, rebord orbitaire, zygoma
- Muscle pariétal s'étale largement :
  - Partie supérieure s'injecte en profondeur (bolus ou retraçante) sans risque : muscle à une certaine adhérence et pas de vaisseaux, inconvénient : plus de produit, avantage : remonte la queue du sourcil
  - Partie inférieure s'injecte en surface : muscle libre donc risque que le produit migre vers la joue si injection en profondeur

# Les zones d'injections

## Tempes :

- 1<sup>ère</sup> technique d'injection en bolus : « shot gun »
- 1,5cm/1,5cm : point creux au doigt
- 2<sup>ème</sup> technique d'injection : en rétrotraçante, en éventail, avec canule 25G, profond.
- Produit volumateur



# Les zones d'injections : 1/3 moyen



## Pommettes :

- ✓ Restaurer les volumes
- ✓ Chercher à inverser le triangle du visage
- Derme profond et/ou sous-cutané
- Bolus ou/et technique retrotraçante
- ❖ Technique de bolus à l'aiguille au niveau de la graisse malaire profonde
- ❖ Technique à la canule en éventail au niveau de la graisse malaire superf
- AH hautement réticulé en profond, moyen réticulé en superficiel

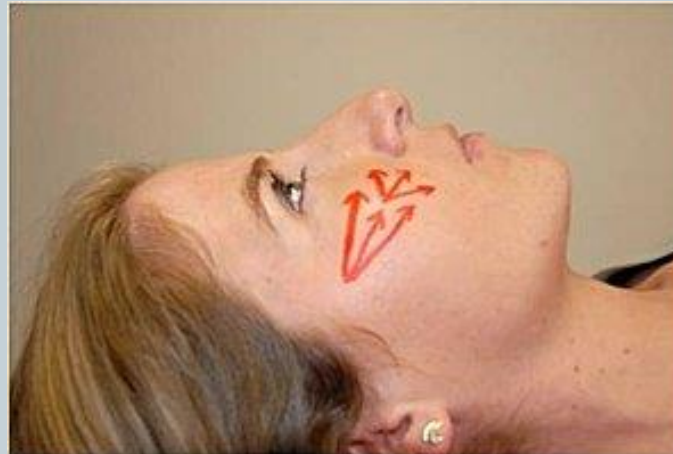# Les zones d'injections



## Pommettes :

- Point d'entrée : arcade zygomatique.
- 1er éventail en direction de la pommette et du sillon.
- 2e éventail à partir de la fin du 1er jusqu' à 1 cm du sillon.
- Produit moy réticulé

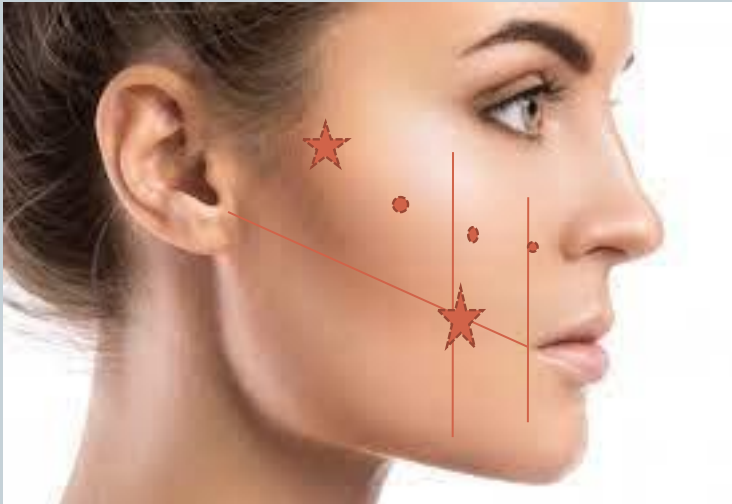- Bolus



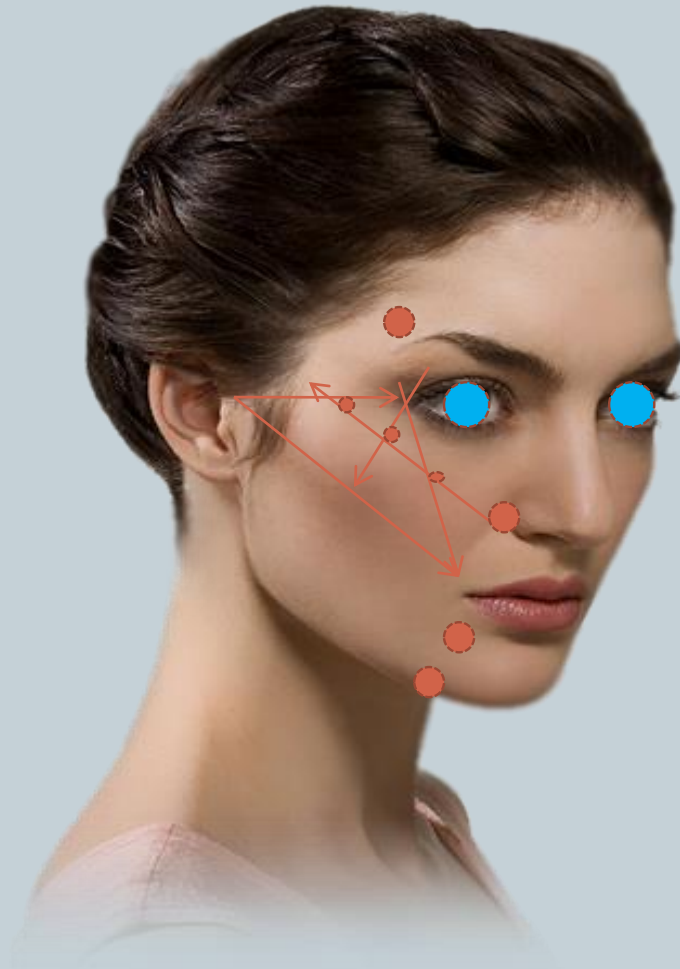
# Les zones d'injections : 1/3 moyen



## Pommettes :



# Les zones d'injections



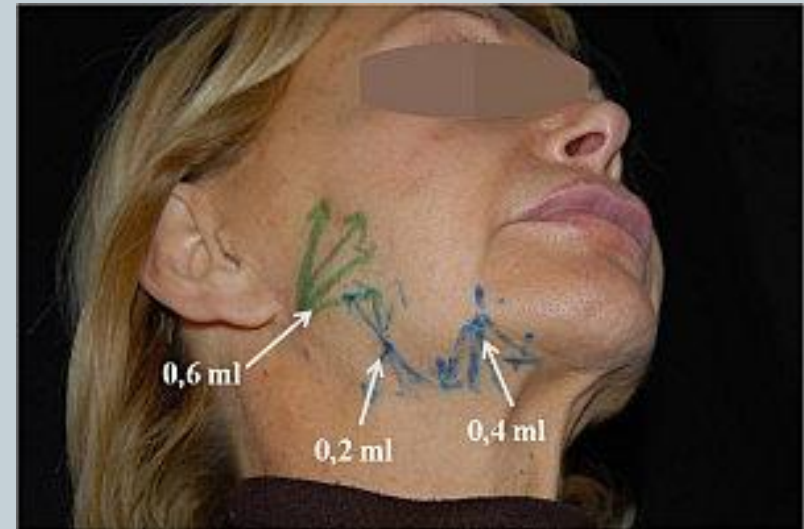


# Les zones d'injections : 1/3 inf



## Ovale :

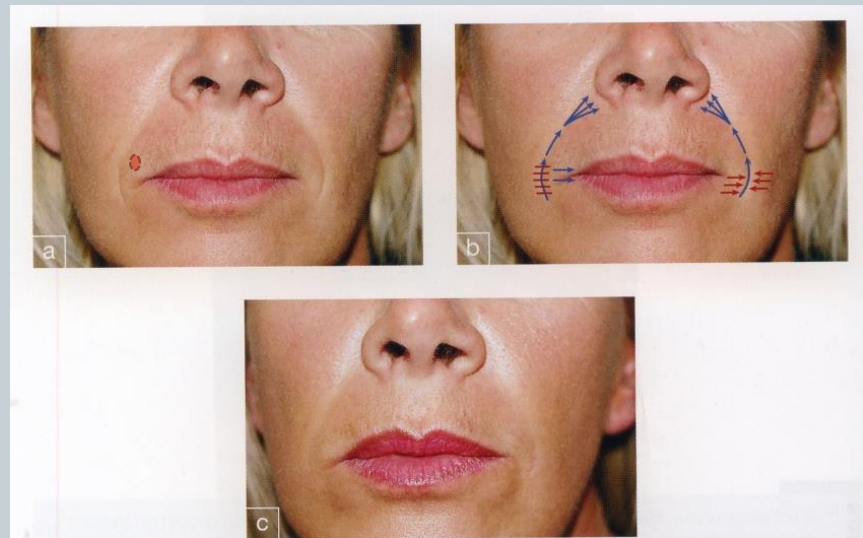
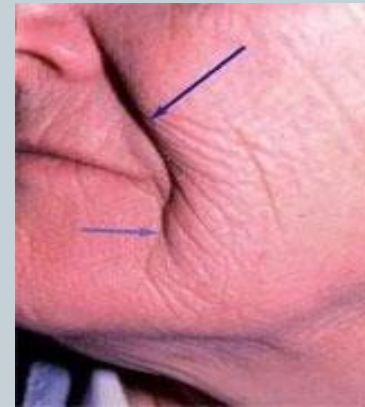- Après correction du SNG et pommettes
- Correction de la ligne mandibulaire perturbée par la ptose de la bajoue
- Injections, de part et d'autre de la bajoue, retrotraçantes, en petites quantités ou en bolus
- Produit moy réticulé



# Les zones d'injections

## Sillons nasogéniens :

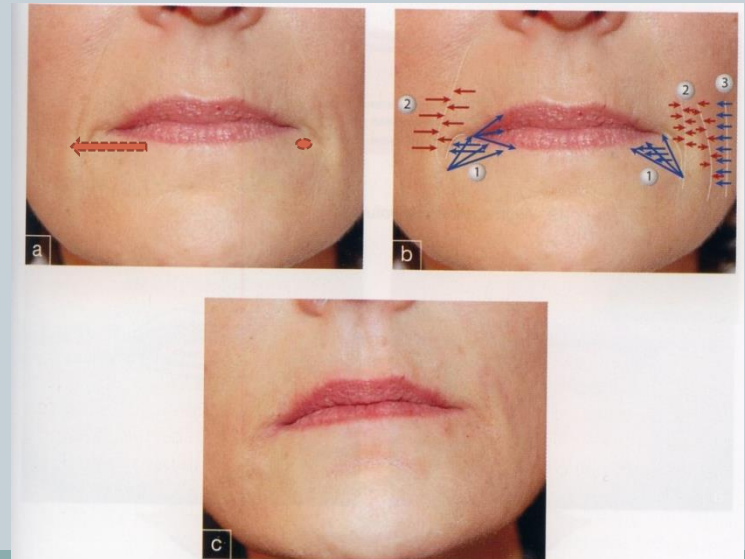
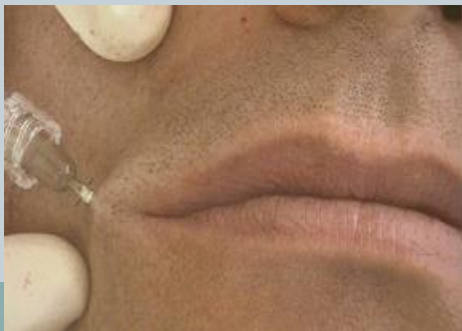- Injections rétro-traçantes
- En échelle ou fermeture-éclair, au bas des sillons
- Aiguille ou canule
- Derme moyen, profond ou jonction derme-hypoderme ou sus périosté (bolus partie haute du sillon)
- Produit moyennement réticulé



# Les zones d'injections

## Commissures labiales :

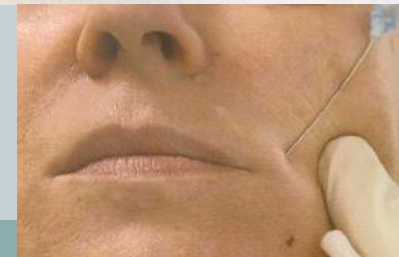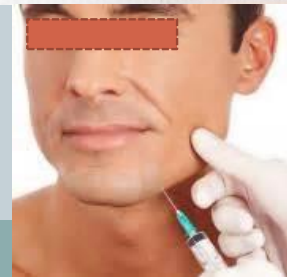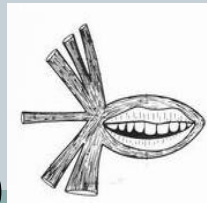
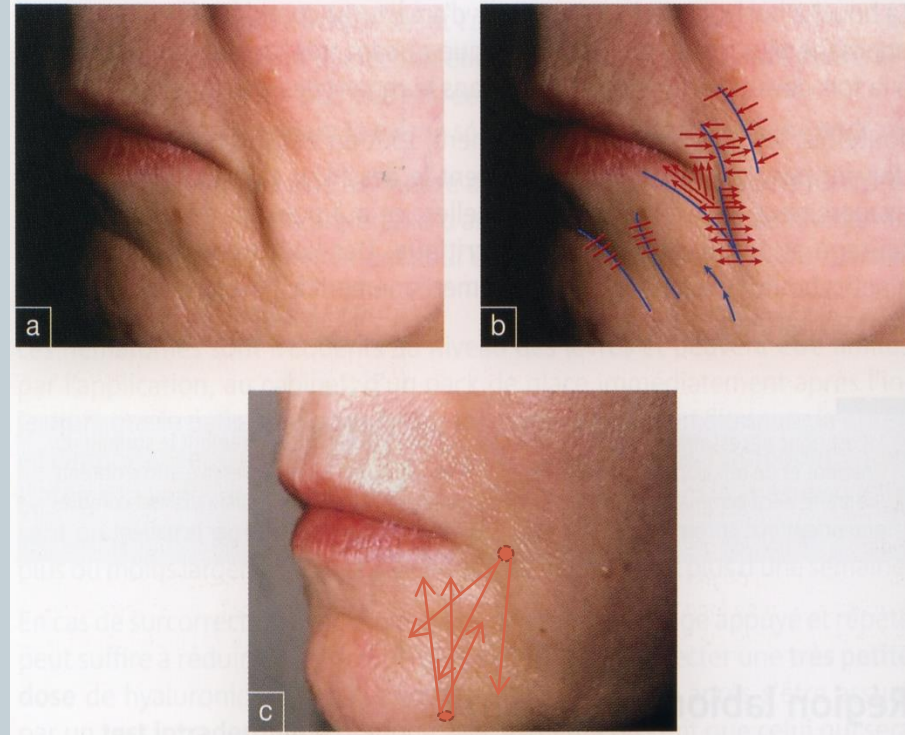
- Injections en éventail, en rétrotraçantes
- Injection à l'horizontale, en rétrotraçante, sous la commissure ou petit bolus permet le soutien de la commissure
- Derme moyen
- Produit moyennement réticulé



# Les zones d'injections

## Plis d'amertume :

- Aiguille : injections rétro-traçantes, en éventail dans derme moyen
- Bolus profond en regard du foramen mentonnier
- Canule : Refaire le triangle d'amertume en nappant la zone avec point d'entrée au bas du pli
- Possibilité de croiser les axes d'injection en réalisant un point d'entrée au niveau du modiolus (pt de convergence de ++ muscles)

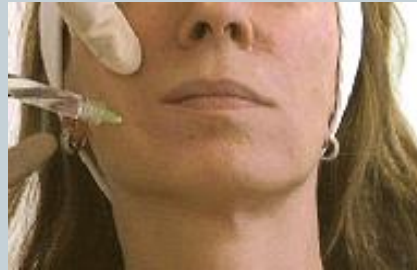

# Les zones d'injections



## **Produits utilisés :**

- Volumateurs de la lèvre
- Volumateurs moyennement réticulés près de la bouche
- Volumateurs plus réticulés pour les bolus profonds



# Les zones d'injections



**Région péri-buccale** -----> valeur esthétique +++

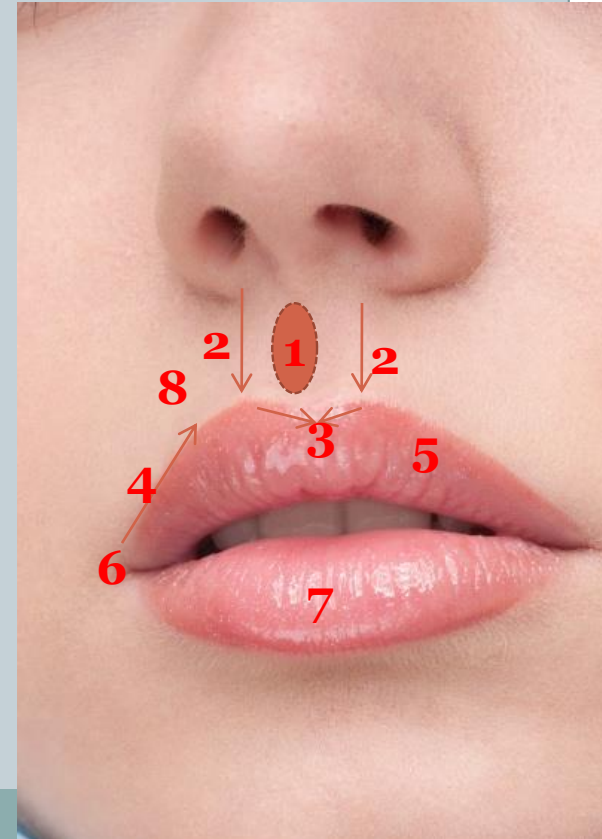
- **les lèvres** = **organe de séduction et d'expression** des sentiments et des émotions




# Anatomie des lèvres



- 1/ Philtrum
- 2/ Crêtes philtrales
- 3/ Arc de Cupidon
- 4/ Jonction cutanée-muqueuse (canal virtuel)
- 5/ Hemi-lèvre supérieure
- 6/ Commissure labiale
- 7/ Vermillon ou lèvre rouge
- 8/ Lèvre blanche



# Anatomie des lèvres





# 7 façons de rajeunir les lèvres

**1 RESTORER LE VOLUME ET LA SENSUALITE**  
aux patientes présentant des lèvres trop fines

**2 CORRIGER LES DISPROPORTIONS**  
entre les lèvres inférieures et supérieures

**3 REHYDRATER LES LEVRES**  
pour améliorer l'apparence et le confort

**4 AMELIORER LE CONTOUR DES LEVRES**  
pour redonner de la jeunesse

**5 COMBLER LES RIDES FINES**  
au dessus des lèvres supérieures

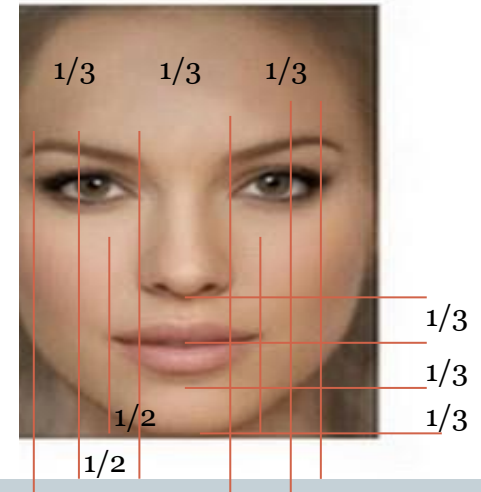


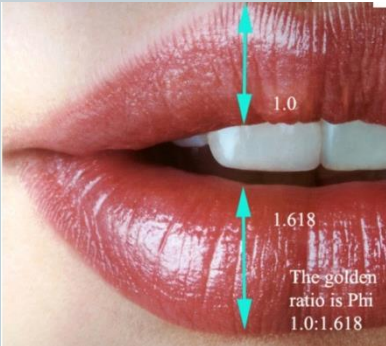
**6 AMELIORER LA COULEUR**  
en rajeunissant les lèvres

**7 REFORMER L'ARC DE CUPIDON**  
qui tend à s'applatir avec le temps

# Les zones d'injections



## Mesures géométriques de la zone buccale et péribuccale



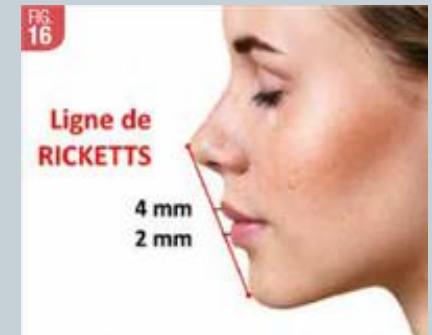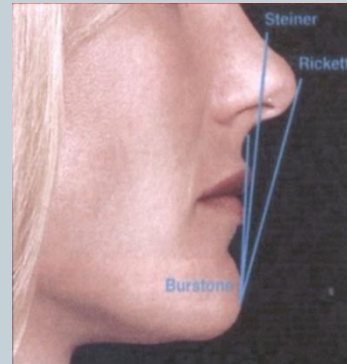
# Mesures géométriques de la zone buccale et péri-buccale



## Bouche

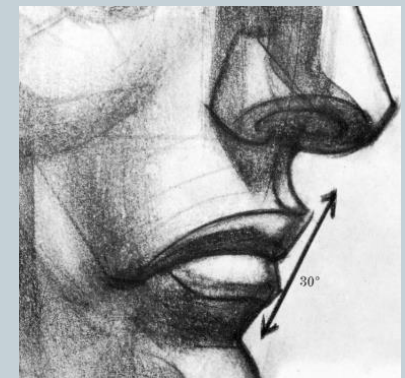Ligne de Ricketts : de la pointe du nez au pogonium

- lèvre inférieure : 2mm en AR
- lèvre supérieure : 4mm en AR



Ligne de Steiner : du pogonium au milieu de la columelle

- s'appuie le long des 2 lèvres et permet de voir si le décalage de la lèvre supérieure sur l'inférieure est correct
- la lèvre supérieure doit dépasser 1 à 2mm



# Proportions harmonieuses



Ligne horizontale entre coins des lèvres (stomion)

Symétrie parfaite entre les 2 héli-lèvres

Configuration semi-circulaire surtout pour la lèvre inf

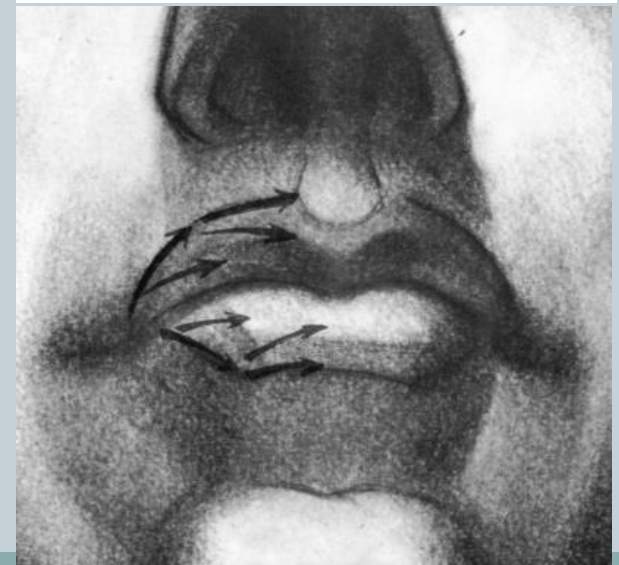
Formes M W

Crêtes philtrales présentes + ou – accentuées

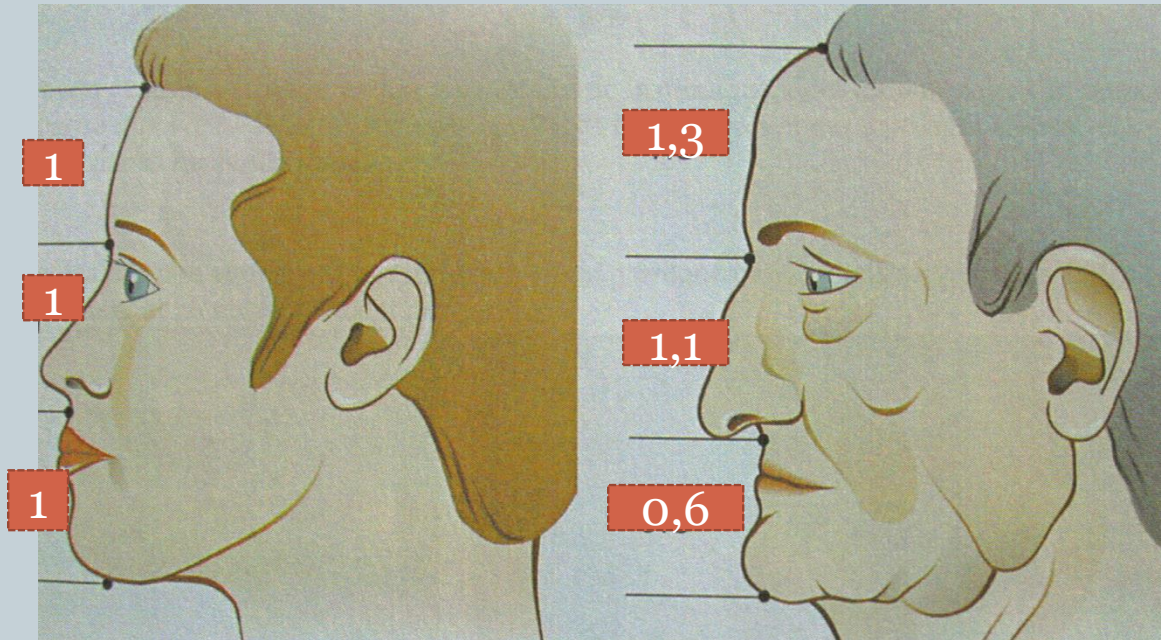
Tubercule présent

Lèvre inf 1,5 fois plus épaisse que lèvre sup

Hauteur de lèvre sup entre 11 et 14mm



# Proportions harmonieuses/dysharmonieuses



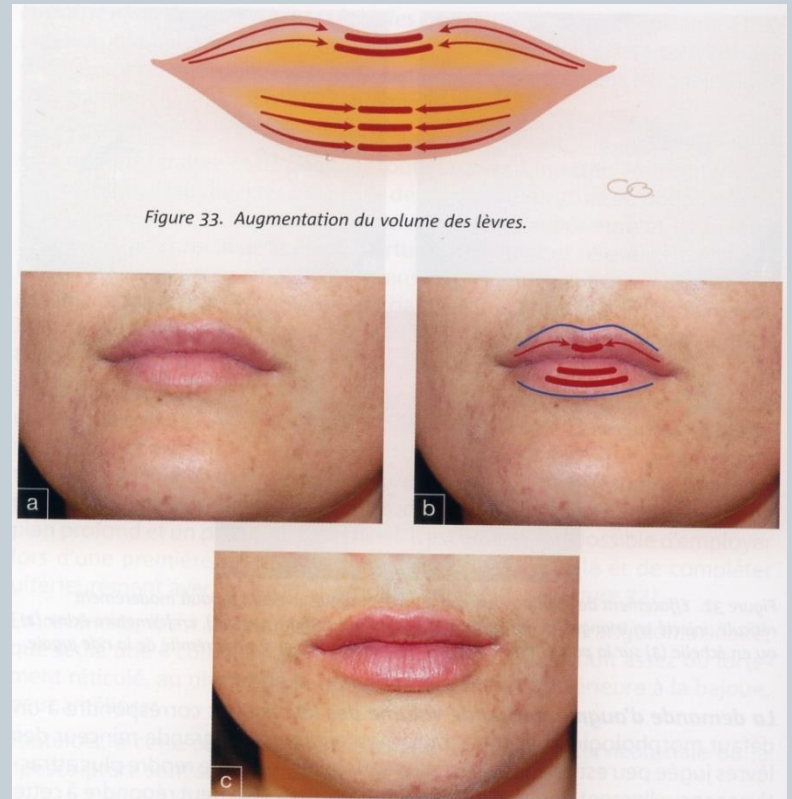
# Les zones d'injections

## Lèvres :

### Augmentation du volume des lèvres

#### 1ère technique : à l'aiguille

- Injections rétro-traçantes, à l'intérieur de la lèvre supérieure (à environ 2mm de la bordure de la lèvre), en totalité et aux 2/3 médians de la lèvre inférieure
- Bolus dans muqueuse
- Lips ou produit moyennement réticulé



# Les zones d'injections

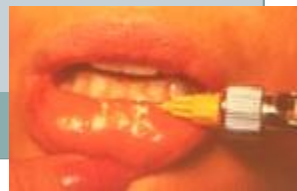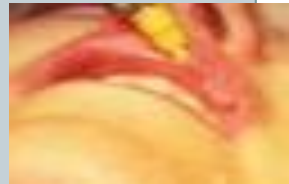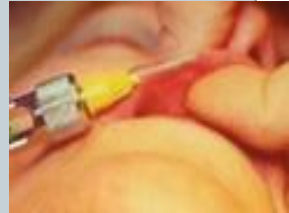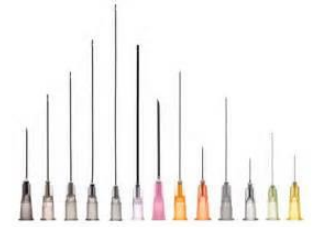2è technique de la canule : à la canule

**Au niveau de la lèvre supérieure :**

- Pré-trou réalisé niveau du modiolus ou au pli commissural
- Canule : direction de la lèvre rouge jusqu'à la crête philtrale
- En rétro-traçant et successivement, la lèvre rouge est injectée avec un ou deux passages ainsi que l'ourlet de la lèvre

**Au niveau de la lèvre inférieure :**

- Volume augmenté (garder une harmonie entre les 2 lèvres)
- Pré-trou au niveau du 1/4 externe de la lèvre d'un seul côté car il est possible de traiter les 2 côtés avec un seul point d'entrée
- En rétro-traçant avec un ou deux passages, dont un à la jonction muqueuse humide, muqueuse sèche



# Les zones d'injections

## Réourlement

## Augmentation modérée du volume des lèvres

- Injections rétro-traçantes , au niveau du contour
- Injections de la sous-muqueuse, au niveau de la partie centrale de la lèvre
- Lips ou produit moyennement réticulé
- A l'aiguille

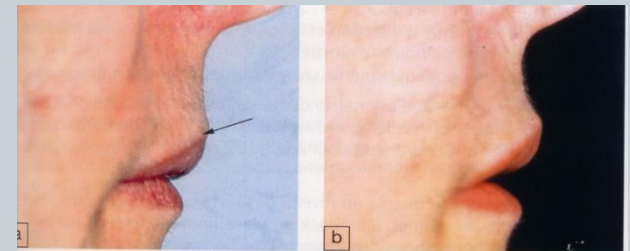
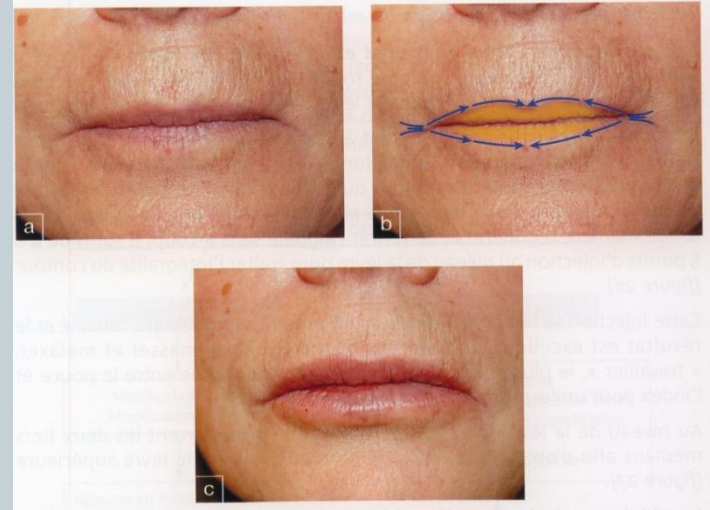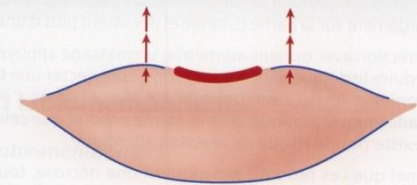


Figure 35. Projection de la lèvre supérieure dans la partie centrale de la lèvre et accentuation de la courbure entre cloison internarinaire et la lèvre supérieure. a : avant ; b : après.

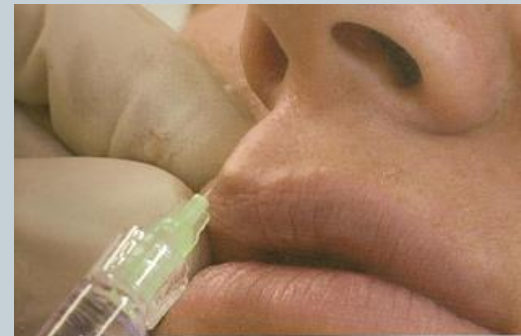
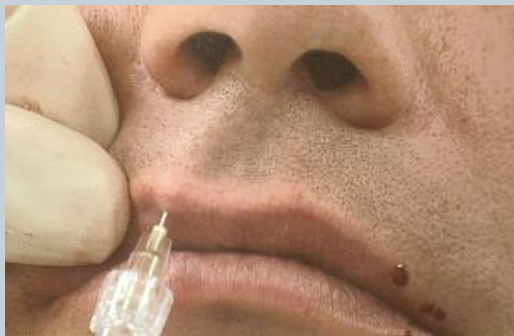
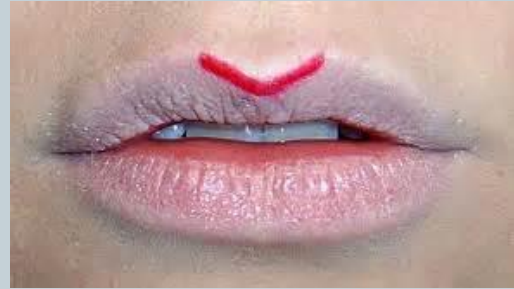
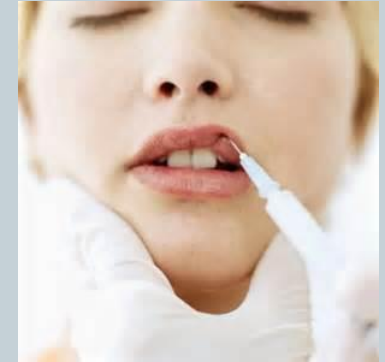
# Les zones d'injections



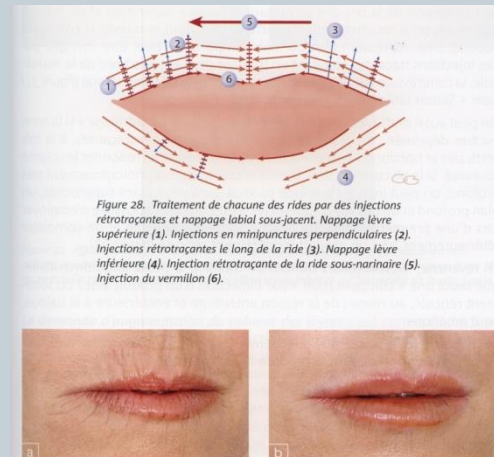
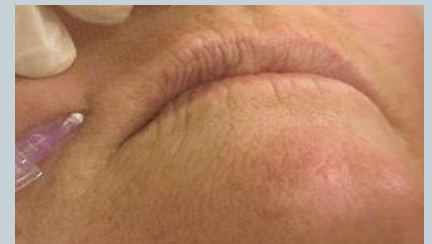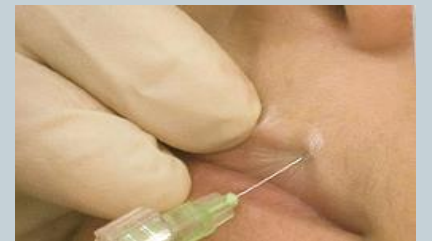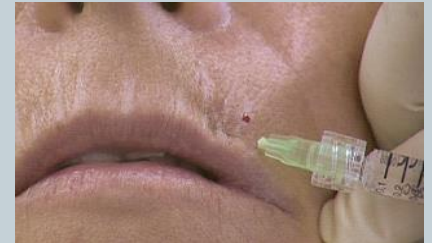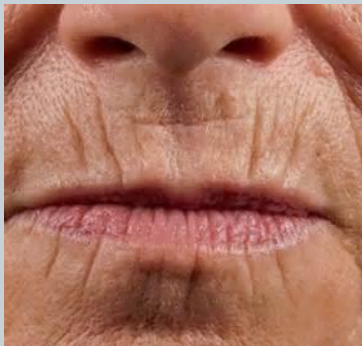- Everser la lèvre rouge : faire deux petits bolus
- Injection de l'arc de cupidon
- Redessiner le philtrum



# Les zones d'injections

## Les rides péri-labiales :

- Injections en mini-punctures perpendiculaires
- Injections rétro-traçantes le long de la ride
- Injections rétro-traçantes perpendiculaires aux rides (nappage)
- Aiguille en derme superficiel
- Canule en hypoderme (nappage)
- Produit légèrement réticulé





Photos Dr Pasquini

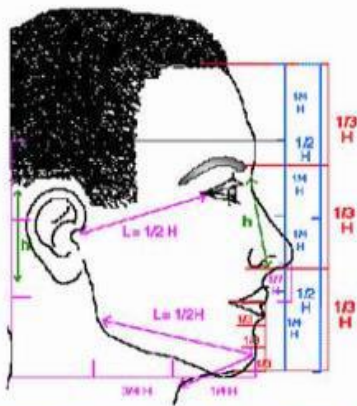

# Mesures géométriques de la zone buccale et péri-buccale

## Nez

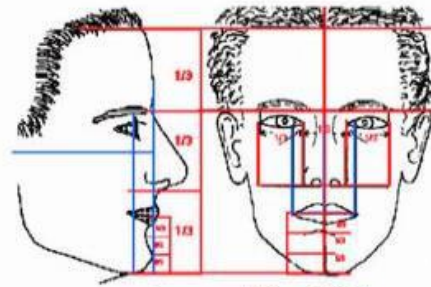
### De profil :

Angle naso-labial de l'ordre de :

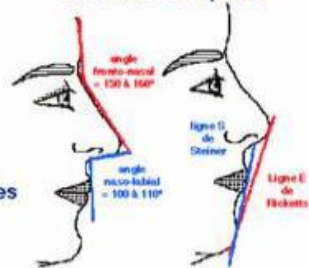
- $90^\circ$  à  $105^\circ$  chez l'homme,
- $105^\circ$  à  $120^\circ$  chez la femme.



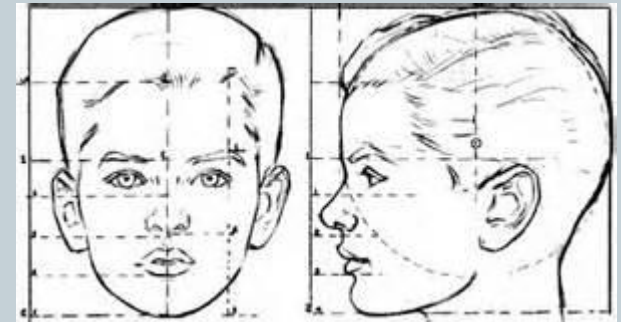
Canon de Léonard de VINCI  
(rappel)



Le canon "simplifié"

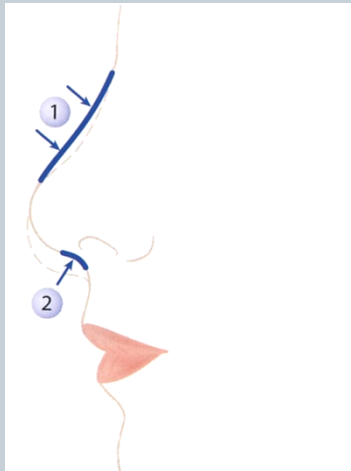


Les angles et lignes faciales  
esthétiques\*

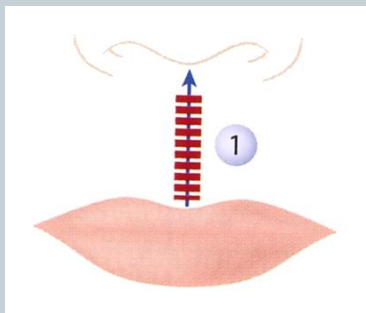


# Les zones d'injections

## Nez :



Correction de l'arrête nasale  
Restructuration du nez  
Post-rhinoplastie  
Relèvement de la pointe du nez



Ouverture de l'angle nez-lèvre supérieure

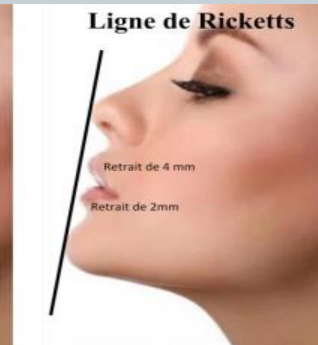
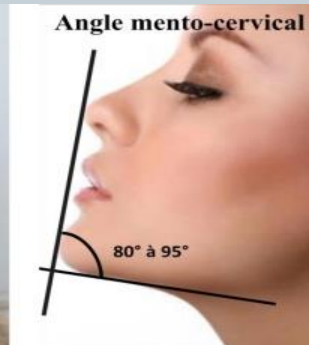Produit légèrement réticulé

# Les zones d'injections



## Menton :

- Souvent négligé
- Point essentiel de l'[harmonie du visage](#)
- Joue un rôle central dans la beauté du visage, l'harmonie et l'équilibre, en particulier à travers sa relation au visage de profil
- Déformations du menton : anomalie os. la plus courante sur le visage



# Les zones d'injections

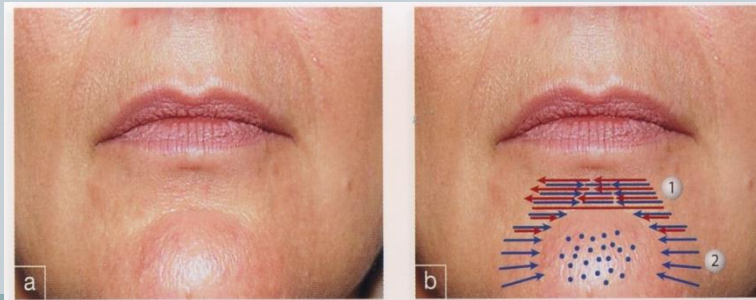## Menton :

### ❖ **Pli sus-mentonnier ou creux labio-mentonnier :**

- Injections rétro-traçantes, en profondeur à la canule
- Produit réticulé

### ❖ **Irrégularités de surface :**

- Au niveau des cornes du menton et des mini-dépressions, en nid d'abeille, situées au centre du menton
- Produit peu réticulé
- En multi puncture ou retro-traçantes superficielles

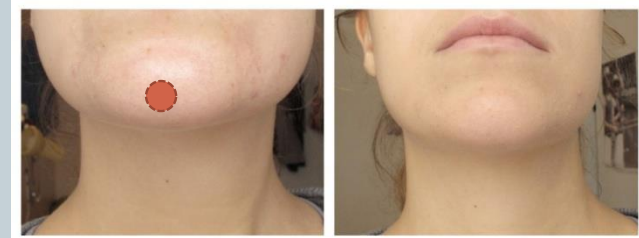

# Les zones d'injections



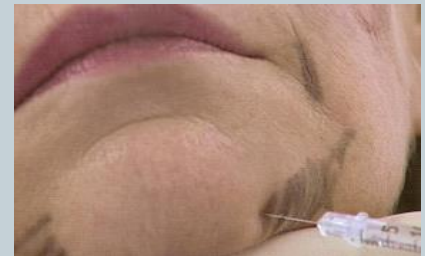## ❖ **Pointe du menton :**

Pour projeter la pointe du menton vers l'avant, faire un bolus en contact osseux à l'aiguille en médian strict, avec un produit volumateur



## ❖ **Encoche mentonnière :**

Bolus au contact osseux, du côté médial de l'encoche mentonnière (cassure au niveau de l'ovale du visage)





# Les zones d'injections

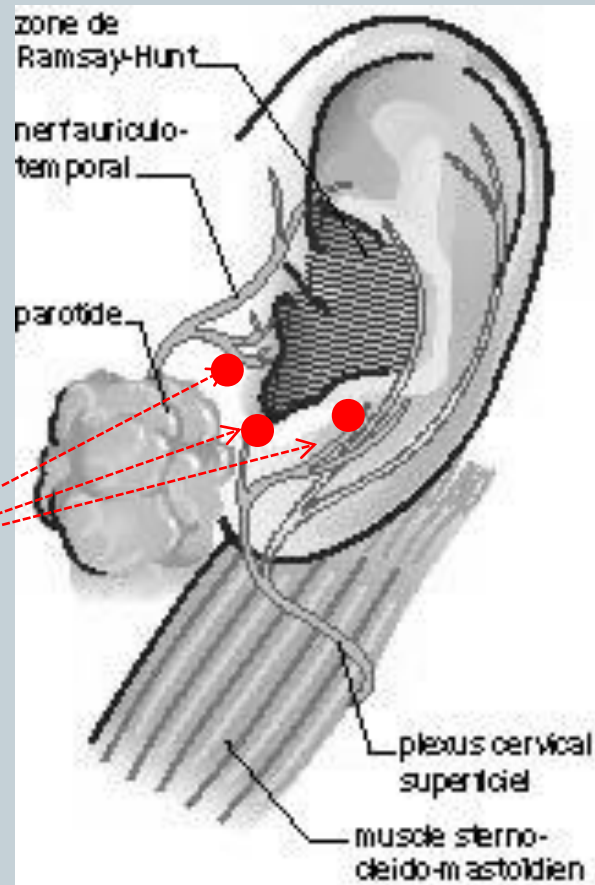


- **Produit fortement réticulé** sera choisi pour des restaurations volumétriques assez importantes et sera injecté **en hypodermique** (sous-cutané) ou **en supra-périosté**, selon l'indication traitée
- **Produit moyennement réticulé** sera choisi, pour les mêmes indications, dans des besoins volumétriques moins importants et sera injecté en **derme profond** et parfois en **hypodermique**  
Produit moyennement réticulé au niveau de l'arcade sourcillière :  
injection en intra-dermique moyen ou au contact de l'os.
- **Produit légèrement réticulé** sera utilisé dans des localisations, comme la région sous-orbitaire (cerne ,vallée des larmes), à risque de surcorrection et d'œdème, du fait de l'hygroscopie de l'AH

# Les zones d'injections

## Les lobes d'oreille

Points d'injection



# Conclusion



- **AH** : un des meilleurs produits de comblement biodégradables
- **Effets secondaires indésirables rares** (0,06%)
- **Triade thérapeutique : sécurité, correction physique et satisfaction psychologique**
  
- L'art du rajeunissement impose une **sélection soigneuse des patients**, des **indications précises**, l'utilisation de la **technique adaptée** à l'indication concernée, et le recours à une **association de traitements** et **des limites de chaque type de traitement**
  
- Ne pas oublier l'importance des **mesures préventives** qui couplées aux **techniques curatives** permettent aujourd'hui de **paraître plus jeune et de le rester le plus longtemps possible**